

目次

第17卷, 第4期, 2010年4月28日出版

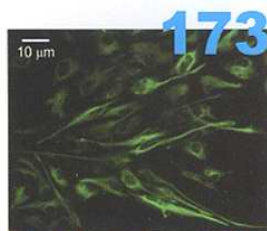Volume 17, Number 4, April 28, 2010

鼻生理功能专题

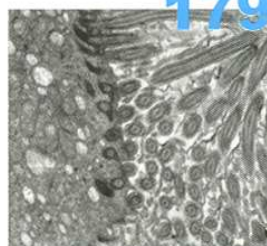
- 169 重视鼻炎研究[述评]
张罗, 韩德民
- 171 嗅上皮的组织块培养法[论著]
羡慕, 张罗, 王鸿, 范尔钟, 宋晓红
Explant culture of olfactory epithelium
XIAN Mu, ZHANG Luo, WANG Hong, FAN Erzhong, SONG Xiaohong
- 175 体外培养的人鼻腔黏膜纤毛的摆动频率[论著]
宋晓红, 张罗, 韩德民, 周兵, 王奎吉, 王鸿
The ciliary beat frequency of human nasal epithelium in vitro
SONG Xiaohong, ZHANG Luo, HAN Demin, ZHOU Bing, WANG Kuiji, WANG Hong
- 178 水温对大鼠鼻黏膜的影响[论著]
石柱, 龙靓, 吴同祥, 熊灵峰, 康琦, 张学华
Effect of water in different temperature on rats' nasal mucous
SHI Zhu, LONG Jing, WU Tongxiang, XIONG Lingfeng, KANG Qi, ZHANG Xuehua
- 181 男性嗅觉功能与嗅沟深度分析[论著]
张金峰, 魏永祥, 胡凌, 杨凌, 郁迪, 王振常, 鲜军舫
Analysis of male olfactory function and depth of olfactory sulcus
ZHANG Jinfeng, WEI Yongxiang, HU Ling, YANG Ling, YU Di, WANG Zhenchang, XIAN Junfang

论著

- 184 喉部分切除术后喉囊肿
许洪波, 黄志刚, 王琪, 房居高, 陈学军, 周维国, 钟琦, 杨征
Laryngeal cyst after partial laryngectomy
XU Hongbo, HUANG Zhigang, WANG Qi, FANG Jugao, CHEN Xuejun, ZHOU Weiguo, ZHONG Qi, YANG Zheng



173
图4 形态介乎于上皮细胞和神经细胞之间的纺锤形细胞被NSE特异性标记, 免疫荧光×400



179
图4 37℃组, 细胞膜完整, 细胞器正常, 纤毛丰富整齐, 透射电子显微镜×12 000

- 187 原发性腮腺鳞状细胞癌的诊治
刘杰, 唐平章, 徐震纲, 刘绍严, 王晓雷
Diagnosis and management of primary squamous cell carcinoma of parotid gland
LIU Jie, TANG Pingzhang, XU Zhengang, LIU Shaoyan, WANG Xiaolei

- 190 气管造口复发癌的临床分析和治疗转归
李建胜, 马健, 牟善宇, 乔秀军, 潘新良
Clinical analysis and prognosis of stomal recurrence after laryngectomy
LI Jiansheng, MA Jian, MU Shanyu, QIAO Xiujun, PAN Xinliang

- 192 榄香烯联合热疗对Hep-2细胞周期进程及凋亡率的实验观察
孙立群, 徐艳萍, 赵明, 陈鸥
Experimental observation of Hep-2 cell cycle progression by elemene combined with heperthermia
SUN Liqun, XU Yanping, ZHAO Ming, CHEN Ou

- 195 p15和p27蛋白在鼻咽癌中的表达及其相关意义
董洪松, 向登, 何贵华, 卢永田, 关弘, 温演伟
Expression and their clinical significance of p15, p27 in nasopharyngeal carcinoma
DONG Hongsong, XIANG Deng, HE Guihua, LU Yongtian, GUAN Hong, WEN Yanwei

- 198 鼓室硬化镫骨固定的手术疗效分析
万良财, 郭梦和, 谢南屏, 刘双秀, 陈帅君, 陈浩, 龚剑
The effect of surgical treatment for tympanosclerotic stapes fixation
WAN Liangcai, GUO Menghe, XIE Nanping, LIU Shuangxiu, CHEN Shuaijun, CHEN Hao, GONG Jian

- 201 角化细胞生长因子及受体在鼓膜穿孔邻近皮肤的研究
方练, 林刃舆, 刘继丽, 洪娟
Investigation of KGF and KGFR expression in external auditory canal skin adjacent to tympanic membrane perforation
FANG Lian, LIN Renyu, LIU Jili, HONG Juan

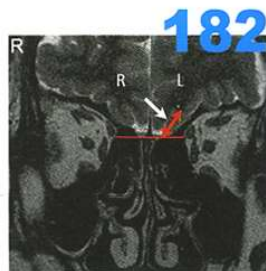


图1 经眼球后冠状切面测量左侧嗅沟深度0.8 cm, 左侧嗅沟(白箭头所示), 嗅沟深度(红箭头所示), 红线为位于眼球后冠状切面平行嗅沟底端

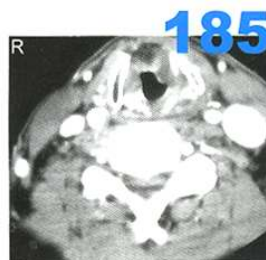


图4 喉部分切除术后19个月, 喉CT轴位, 声门区低密度影

182

185

196

204

碱性成纤维细胞生长因子脑脊液途径用药对听觉系统保护作用的实验研究
宋瑞彪, 李素娟, 张晓, 巴云鹏

Experimental study on the protective effect of basic fibroblast growth factor for auditory system by cerebrospinal fluid injection approach

SONG Ruibiao, LI Sujuan, ZHANG Xiao, BA Yunpeng

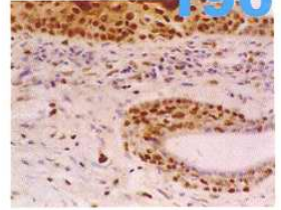


图3 鼻咽黏膜慢性炎症组织中上皮细胞p27蛋白高表达, EnVision x 400

临床经验

208

开放式鼓室成形术远期疗效
卫元峡, 金海江, 汤建强, 贾桂菊

209

耳大神经移植修复面神经下颌缘支缺损
李创伟, 林歆胜, 杨楚

210

药物治疗耳廓瘢痕疙瘩
杨继新, 张伟, 马韬, 刘先锋, 白玉龙, 于立新

211

成人急性会厌炎诊治分析
冯艳华, 赵训东

212

曲安奈德治疗颞下颌关节功能紊乱综合征
苏亮, 黄养苗, 姜立波

213

个性化鼻腔填塞在鼻内镜术后的应用
郑鹏凌, 易笃友, 陈卫国, 卢俊, 唐认学

病例报道

215

中耳癌伴同侧上颌窦内翻性乳头状瘤恶变1例
包建涛, 王金琳

216

经皮穿刺气管切开出血原因分析
陈小婉, 谌敏峰, 张小兵

217

颈部软组织挫伤致重度纵隔皮下气肿1例
张杰

218

巨大鼻息肉并发额窦-前额部脓肿1例
吴国民, 童雷, 洪建和

202

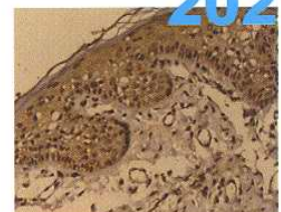


图2 KGFR在胆脂瘤型中耳炎鼓膜穿孔部位邻近皮肤上皮基底层以上各层细胞的中等阳性表达, SP x 200

- 220 双声带曲霉菌感染1例
徐幼, 陆中友, 易庆川, 王勇, 宋涛, 程序, 王占贵

病例讨论

- 221 异位甲状腺
马泓智, 房居高, 王琪

继续教育园地

- 222 颞骨内面神经解剖与病理影像
于子龙

消息

- 177 全国鼻内镜微创外科学习班通知
- 180 2010年激光与微创治疗在耳鼻咽喉头颈外科应用的新进展学习班第二轮通知
- 186 第六届全国听力与耳聋基础和临床新进展研讨会
暨第十六届全国0~6岁儿童听力筛查诊断和康复培训班通知
- 194 激光及嗓音医学学习班暨耳鼻咽喉头颈外科微创外科学习班通知
- 203 第九届颞骨解剖及耳显微外科培训班通知
- 207 第三届上海耳科学及听力学国际会议暨第十一届听力国际年会及中国听力峰会征稿通知
- 214 第四期甲状腺内镜手术及颈部内镜外科学习班通知

广告索引

页码

封二

对封二

对版权

对目次1

封三

封底

公司名称

阿斯利康

爱耳伟业

杭州裕华医用光学技术有限公司

杭州桐庐尖端内窥镜有限公司

先灵葆雅

美敦力

内容

雷诺考特

聋康网

耳鼻咽喉头颈外科专业产品

耳鼻咽喉头颈外科专业产品

恩理思

神经监护仪