

目次

第17卷, 第5期, 2010年5月28日出版

Volume 17, Number 5, May 28, 2010

论著

- 225 颈动脉体瘤临床分析
黄辉, 徐震纲, 唐平章, 刘绍严, 王晓雷
Clinical analysis of carotid body tumor
HUANG Hui, XU Zhengang, TANG Pingzhang, LIU Shaoyan, WANG Xiaolei
- 229 颈静脉孔区肿瘤临床表现及影像学分析
张秋, 华清泉, 江洋
Clinical and imaging features of jugular foramen tumors
ZHANG Qiu, HUA Qingquan, JIANG Yang
- 232 MDR1基因RNA干扰逆转喉癌细胞多药耐药性的研究
钟琦, 黄志刚, 王琪, 房居高, 陈晓红, 张伟, 王鸿, 洪锐, 杨征
Reverse multidrug resistance in the laryngeal cancer cells by RNA interference of MDR1 gene
ZHONG Qi, HUANG Zhigang, WANG Qi, FANG Jugao, CHEN Xiaohong, ZHANG Wei, WANG Hong, HONG Rui, YANG Zheng
- 237 利用自体混合骨粉行上鼓室乳突填塞术
陶源, 宋为明, 胡洪义, 张菁菁, 郑世信, 蔡智
Autologous mixed bone pate for attic and mastoid obliteration
TAO Yuan, SONG Weiming, HU Hongyi, ZHANG Jingjing, ZHENG Shixin, CAI Zhi
- 240 几种常见面瘫患者血浆纤维蛋白原的检测
李健东, 李娟, 刘永亮
Plasma fibrinogen in patients with facial paralysis
LI Jiandong, LI Juan, LIU Yongliang
- 243 婴幼儿短纯音与短声诱发的听性脑干反应初探
沈安民, 陈淑飞, 郑周数, 许军, 徐明
Tone burst auditory brainstem response and click auditory brainstem response in infants with normal hearing
SHEN Anmin, CHEN Shufei, ZHENG Zhoushu, XU Jun, XU Ming

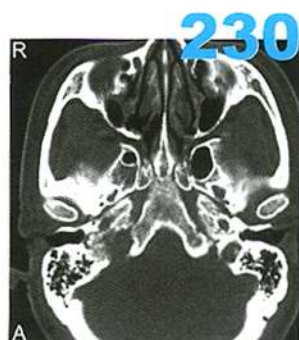


图1 右侧颈静脉球瘤。A CT轴位骨窗示右侧颈静脉孔区扩大和浸润性骨质破坏

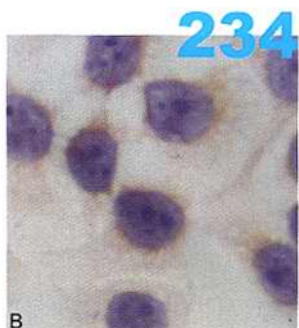

图2 免疫组织化学方法检测细胞及组织中P-GP蛋白水平。B LSC-1/TAXshRNA细胞, 免疫组化×200

- 247 成人尸头乙状窦后入路观察小脑脑桥角区神经和血管
方勤, 孙广滨, 陈晓平, 胥伟华, 陈群, 孙娜, 张燧, 张竞飞, 任明中
Study of nerves and vessels in the cerebellopontine angle region in adult cadaveric head via retrosigmoid approach
FANG Qin, SUN Guangbin, CHEN Xiaoping, XU Weihua, CHEN Qun, SUN Na, ZHANG Yi, ZHANG Jingfei, REN Mingzhong

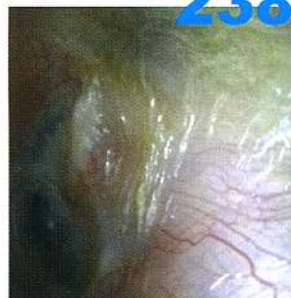

图1 使用软骨及混合骨粉填塞上鼓室, 术后16个月复查, 见外耳道形态接近正常, 术腔干净

- 251 尼卡地平控制性降压在鼻内镜手术中的应用
王华, 吴静
Application of nicardipine induced hypotension in endoscopic sinus surgery
WANG Hua, WU Jing

- 254 中药治疗青少年与成年人季节性变应性鼻炎疗效比较
陈婕, 黄平
Comparison of Chinese medicine treatment of juvenile and adult seasonal allergic rhinitis
CHEN Jie, HUANG Ping

- 257 变应性因素在慢性鼻窦炎鼻息肉发病中的作用
王明婕, 周兵, 李云川, 崔顺九, 张罗
Role of allergy in chronic rhinosinusitis with nasal polyps
WANG Mingjie, ZHOU Bing, LI Yunchuan, CUI Shunjiu, ZHANG Luo

- 261 不伴鼻息肉的慢性鼻及鼻窦炎黏膜重构的组织病理学研究
王彤, 李云川, 臧洪瑞, 张盛忠, 范尔钟, 周兵
Mucosal tissue remodeling in chronic rhinosinusitis without nasal polyps
WANG Tong, LI Yunchuan, ZANG Hongrui, ZHANG Shengzhong, FAN Erzhong, ZHOU Bing

- 265 脱细胞猪真皮基质治疗气管瘢痕狭窄的实验研究
汤苏成, 王跃建, 何发尧, 陈伟雄, 郑立岗, 于青青
Experimental research of the treatment of tracheal stenosis with the porcine acellular dermal matrix
TANG Sucheng, WANG Yuejian, HE Fayao, CHEN Weixiong, ZHENG Ligang, YU Qingqing

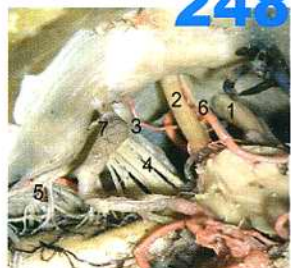

图1 小脑前下动脉以斜穿行于面听神经之间, 1 三叉神经, 2 面听神经, 3 舌咽神经, 4 迷走神经, 5 副神经, 6 小脑前下动脉, 7 小脑后下动脉

263

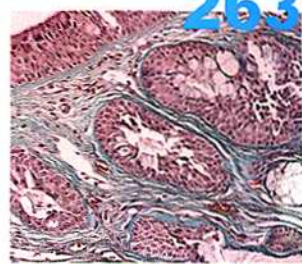


图8 CRS晚期时黏膜下腺体萎缩, 腺体周围纤维化, Masson三色胶原染色×200

269 阻塞性睡眠呼吸暂停低通气综合征腭帆张肌失神经变化
龚宏勋, 刘凤芳, 陈贤明, 张贤
Denervation changes of tensor veli palatini in patients with obstructive sleep apnea hypopnea syndrome
GONG Hongxun, LIU Fengfang, CHEN Xianming, ZHANG Xian

临床经验

250 耳内镜下自制鼓膜通气管置管术治疗分泌性中耳炎
刘勇, 倪鑫, 陈惟虎

273 激素药物雾化吸入辅助治疗儿童分泌性中耳炎
闫宏岭, 田佳新, 李凤伟, 李为, 王荣新

275 短期激素冲击治疗及9种相关因素对突发性聋预后的影响
冯艳华, 赵训东, 苏萍

病例报道

236 同时侵及单侧腮腺以及咽旁间隙的多发性唾液腺基底细胞腺瘤1例
张庆卫, 刘剑锋, 王蓓, 毕青玲, 刘丹丹, 杨大章

277 鼻咽癌放疗致严重喉坏死1例
陈德禄, 黄洁, 周苏波

279 2岁患儿鼻内镜手术1例
李玉环, 王东海, 刘雅馨, 孟祥远

280 鼻腔异物存留10年1例
任秀敏, 张燕, 马建刚

270

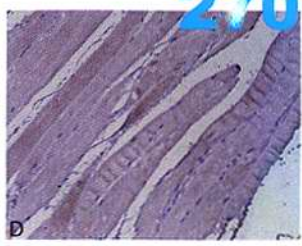


图2 腭帆张肌免疫组化染色图像, 棕黄色为阳性表达区。D 对照组NCAM, Elivison×200

消息

- 228 2010年北京国际鼻科学论坛通知
- 239 2010年头颈肿瘤诊治新进展学习班通知
- 242 第十八届耳鼻咽喉头颈外科解剖学习班通知
- 246 第三届(2010)头颈手术解剖与功能手术学习班通知

- 253 第七次全国听力学及嗓音言语医学暨第四次全国助听器验配技术学术会议通知
- 256 第二十六届全国内镜外科技术学习班——额窦手术专项技术研修班通知
- 256 2010年国际胃食管反流病学术论坛会议通知
- 260 第六届全国听力与耳聋基础和临床新进展研讨会
暨第十六届全国0~6岁儿童听力筛查诊断和康复培训班通知
- 268 中耳炎基础及临床研究新进展学习班通知
- 272 聋病的听力学与基因诊断及治疗新进展研修班通知
- 274 第四期甲状腺内镜手术及颈部内镜外科学习班通知
- 276 第三届上海耳科学及听力学国际会议暨第十一届听力国际年会及中国听力峰会征稿通知
- 276 更正
- 278 全国鼻内镜微创外科学习班通知
- 278 激光及嗓音医学学习班暨耳鼻咽喉头颈外科微创外科学习班通知

广告索引

页码	公司名称	内容
封二	阿斯利康	雷诺考特
对封二	美国领先仿生有限公司	人工耳蜗
对版权	杭州裕华医用光学技术有限公司	耳鼻咽喉头颈外科专业产品
对目次1	杭州桐庐尖端内窥镜有限公司	耳鼻咽喉头颈外科专业产品
封三	先灵葆雅	内舒拿
封底	美敦力	神经监护仪