

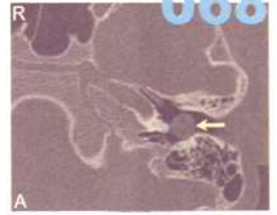
目次

第18卷, 第2期, 2011年2月28日出版

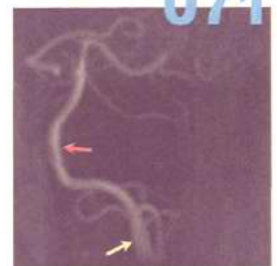
Volume 18, Number 2, February 28, 2011

论 著

- 057 安徽省喉全切除术后生活质量及喉功能康复现状评估
毕竟韬, 刘业海, 朱伟, 方建
Evaluation of the quality of life and the recovery condition of laryngeal function in patients with total laryngectomy in Anhui Province
BI Jingtiao, LIU Yehai, ZHU Wei, FANG Jian
- 060 靶向人Trb3基因shRNA真核表达载体的构建及鉴定
文浩杰, 隋军, 孙传政, 蒋玉娥, 曾木圣, 李满枝, 张晶, 李科, 李晓江, 王虎
Construction and identification of the eukaryotic expression vector expressing short hairpin RNA targeting Human Trb3 Gene
WEN Haojie, SUI Jun, SUN Chuangzheng, JIANG Yu'e, ZENG Musheng, LI Manzhi, ZHANG Jing, LI Ke, LI Xiaojiang, WANG Hu
- 063 Survivin小干扰RNA和GRIM-19共表达质粒的构建
文连姬, 高丽芳, 汲坤, 富东娜, 金春顺, 管国芳, 赵雪伶
Construction of co-expression plasmid of survivin-specific short haipin RNA and GRIM-19
WEN Lianji, GAO Lifang, JI Kun, FU Dongna, JIN Chunshun, GUAN Guofang, ZHAO Xuejian
- 067 中耳先天性胆脂瘤的高分辨率CT表现
陈树斌, 赵守琴, 龚树生, 李永新, 夏寅, 郑军
High-resolution CT findings of congenital cholesteatoma in middle ears
CHEN Shubin, ZHAO Shouqin, GONG Shusheng, LI Yongxin, XIA Yin, ZHENG Jun
- 070 后循环缺血性眩晕磁共振成像研究
张燕卓, 高国栋, 徐鸥, 邢英姿, 路虹
Value of magnetic resonance imaging on posterior circulation ischemic vertigo
ZHANG Yanzhuo, GAO Guodong, XU Ou, XING Yingzi, LU Hong



068
图1 颞骨HRCT检查, A轴位, 闭合型胆脂瘤, 左中下鼓室类圆形软组织影, 乳突气化好



071
图1 MRA示右侧椎动脉未见显影(黄箭头所示), 基底动脉走行迂曲(红箭头所示)

- 073 人工耳蜗植入儿童言语语言康复效果跟踪评估
张蕾, 孙喜斌, 周丽君, 陈滨, 刘建菊, 曹思远, 梁巍, 张芳
Tracking evaluation of the effects of speech and language rehabilitation for hearing-impaired children with cochlear implants

ZHANG Lei, SUN Xibin, ZHOU Lijun, CHEN Bin, LIU Jianju, CAO Siyuan, LIANG Wei, ZHANG Fang

- 077 伴感音神经性聋的耳鸣患者临床表现及心理声学特点
陈秀兰, 秦兆冰
Clinical and psychoacoustic characteristics of tinnitus patients with sensorineural hearing loss

CHEN Xiulan, QIN Zhaobing

- 081 变应原特异性免疫治疗前后变应性鼻炎患者细胞间黏附分子1变化
王强, 王双, 卢娜, 李建, 左文娜, 王俊阁
ICAM-1 expression in nasal mucosa and serum of allergic rhinitis patients before and after specific immunotherapy

WANG Qiang, WANG Shuang, LU Na, LI Jian, ZUO Wenna, WANG Junge

- 084 麻黄碱滴鼻5天对家兔鼻腔黏膜的影响
高永平, 刘会清, 刘海燕, 贾静, 赵宝建, 张驰
Effect of ephedrine on cilia of nasal cavity mucosa of the healthy New Zealand white rabbits

GAO Yongping, LIU Huiqing, LIU Haiyan, JIA Jing, ZHAO Baojian, ZHANG Chi

- 087 多层螺旋CT诊断儿童气管支气管异物
卢智慧, 张永波, 张新刚, 杨一晖, 寇翠萍, 张建丽
Application of multislice spiral CT in diagnosis of tracheobronchial foreign body

LU Zhihui, ZHANG Yongbo, ZHANG Xingang, YANG Yihui, KOU Cuiping, ZHANG Jianli

- 090 改良悬雍垂腭咽成形术长期疗效的主观评价
叶京英, 李彦如, 李鹏鲲, 丁秀, 高丽敏, 尹国平, 王伯轩, 董佳佳, 王军, 杨庆文, 韩德民
Long-term outcome of Han-uvulopalatopharyngoplasty with uvula reserved

YE Jingying, LI Yanru, LI Pengkun, DING Xiu, GAO Limin, YIN Guoping, WANG Boxuan, DONG Jiajia, WANG Jun, YANG Qingwen, HAN Demin



图1 AR患者鼻黏膜中可见明显的ICAM-1阳性细胞, SABC × 200



图6 分泌细胞(箭头所示), SEM × 10 000



临床经验

- 080 **儿童分泌性中耳炎治疗**
彭丹丹, 朱丽雅, 叶放蕾, 赵慧贤
- 095 **颈部结核脓肿的外科治疗**
魏斌宏, 郭红颜, 贺玉良
- 097 **综合治疗耳部瘢痕疙瘩**
丛林海, 何黎, 何晓光, 杨一兵
- 099 **外耳道成形术的应用**
柴亮, 王勤瑛, 张志利, 周水洪, 汪审清
- 101 **正常听力耳常频骨导听阈测试对听力增龄性改变的观察**
韩宇丹, 佟佳梅, 李玉兰
- 103 **下鼻甲骨黏膜下处理方式**
颜永毅, 谢佳
- 105 **鼻内镜下鼻中隔软骨移植修复眶内壁缺损**
赵芹芳, 郭庆生
- 107 **合肥地区变应性鼻炎患者变应原皮肤点刺试验**
袁树金, 孙敬武, 王亚林, 李显光, 闫飏
- 109 **支撑喉镜下喉显微手术舌神经损伤分析**
刘春玲, 曾新宇, 周军, 熊武

病例报道

- 111 **肾癌喉转移1例**
陈颖, 赛艳玲, 刘汉强, 付明亮
- 112 **声带曲霉菌病2例**
刘津, 覃继新, 冯云, 龙红兵, 廖培生

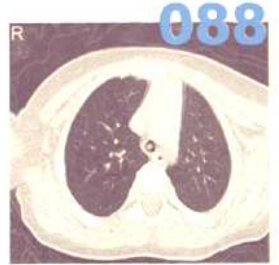

图1 螺旋CT轴位, 示主支气管异物的形态及与管壁的关系

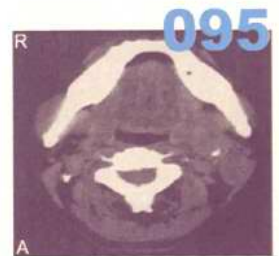



图1 A 颈部CT轴位, 左颈部囊性病变



消息

- 072 2011鼻内镜外科技术进阶课程第四期 (FESS step by step) 通知
- 079 2011上海国际耳鼻咽喉头颈外科论坛第一轮会议通知
- 083 2011年激光与微创治疗在耳鼻咽喉头颈外科应用的新进展学习班通知
- 086 2011年全国感音神经性聋专题学术会议征稿通知
- 089 内耳病诊疗技术研讨班通知
- 096 北京大学第三医院耳鼻咽喉头颈外科进修班招生通知
- 098 2011年全国鼻部感染与变态反应专题学术会议征稿通知
- 106 2011年首都医科大学附属北京同仁医院耳鼻咽喉头颈外科
 北京市耳鼻咽喉科研究所举办学习班和学术会议目录
- 110 2011年全国阻塞性睡眠呼吸暂停低通气综合征专题学术会议征稿通知

广告索引

页码	公司名称	内容
封二	阿斯利康	雷诺考特
对封二	美国领先仿生有限公司	人工耳蜗
对版权	杭州裕华医用光学技术有限公司	耳鼻咽喉头颈外科专业产品
对目次1	杭州桐庐尖端内窥镜有限公司	耳鼻咽喉头颈外科专业产品
封三	先灵葆雅	内舒拿
封底	美敦力	神经监护仪