



中国耳鼻咽喉头颈外科

ZHONGGUO ER BI YANHOU TOUJING WAIKE

CHINESE ARCHIVES OF

OTOLARYNGOLOGY-HEAD AND NECK SURGERY

2012年8月 第19卷

August 2012, Vol.19, No.8

变应性鼻炎专题

沈阳市中学生变应性鼻炎的变应原分布特点 孟大为等

天津市变应性鼻炎变应原分析 申娜等

太原市30年2次花粉调查春秋季节花粉变迁对比分析 张克军等

福建漳州地区门诊变应性鼻炎患者变应原谱分析 高松等

变应性鼻炎患者潜在哮喘和下气道高反应的筛查研究 刘晓芳等

第 8 期

ISSN 1672-7002



中华人民共和国卫生部主管

中国医疗保健国际交流促进会

北京市耳鼻咽喉科研究所主办

目次

第19卷, 第8期, 2012年8月28日出版

Volume 19, Number 8, August 28, 2012

变应性鼻炎专题

- 401 沈阳市中学生变应性鼻炎的变应原分布特点[论著]**
孟大为, 暴晓雨, 暴继敏, 李淑杰, 马云鹏, 李哲, 李丹
Variability analysis of allergic rhinitis related allergens in middle school students in Shenyang
MENG Dawei, BAO Xiaoyu, BAO Jimin, LI Shujie, MA Yupeng, LI Zhe, LI Dan
- 404 天津市变应性鼻炎变应原分析[论著]**
申娜, 刘吉祥, 陈敏, 武斐
Analysis of sensitization to allergen in Tianjin patients with allergic rhinitis
SHEN Na, LIU Jixiang, CHEN Min, WU Fei
- 408 太原市30年2次花粉调查春秋季节花粉变迁对比分析[论著]**
张克军, 王斌全, 成娜莎, 王长生, 王宁, 刘太琴
Contrast and analysis of the two investigations of airborne pollens in 30 years in spring and autumn of Taiyuan city
ZHANG Kejun, WANG Binqun, CHENG Nasha, WANG Changsheng, WANG Ning, LIU Taiqin
- 412 福建漳州地区门诊变应性鼻炎患者变应原谱分析[论著]**
高松, 张国民, 谢铠鹏, 伍小琴, 吴文斌, 陈秋鸿, 陈燕红
Prevalence of sensitization to allergens in outpatients with allergic rhinitis in Zhangzhou
GAO Song, ZHANG Guomin, XIE Kaipeng, WU Xiaoqin, WU Wenbin, CHEN QiuHong, CHEN Yanhong
- 415 变应性鼻炎患者潜在哮喘和下气道高反应的筛查研究[论著]**
刘晓芳, 王向东, 王杨, 赵岩, 孙永昌, 张罗
Clinical surveys on the incidence of asthma and airway hyper responsiveness in allergic rhinitis
LIU Xiaofang, WANG Xiangdong, WANG Yang, ZHAO Yan, SUN Yongchang, ZHANG Luo

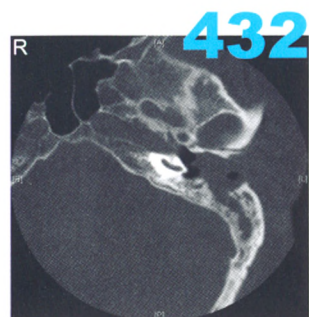


图3 颞骨CT轴位, 左侧外耳道骨质破坏, 侵入乳突, 为III期EACC

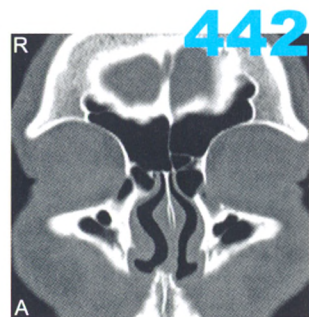
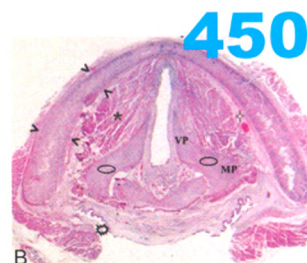


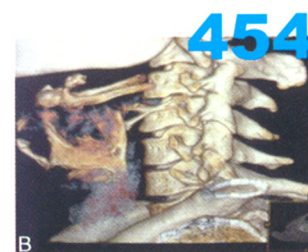
图1 A 鼻窦CT冠状位, 示鼻丘气房

论 著

- 419 颈清扫术后颈淋巴瘘的处理方法
张庆军
Management of lymphatic leakage after neck dissection
ZHANG Qingjun
- 421 喉部增生性病变患者幽门螺杆菌感染情况的初步调查
张丽萍, 杨艳青, 刁玉华, 魏运沅
Preliminary investigation of HP infection in patients with laryngeal proliferative lesions
ZHANG Liping, YANG Yanqing, DIAO Yuhua, WEI Yunyun
- 423 内镜下甲状腺切除术与常规甲状腺切除术比较的系统评价
李文环, 万金男, 晁晓晨, 徐煜林, 司丕蕾, 孙圣荣
Endoscopic thyroidectomy versus conventional thyroidectomy: a systematic review
LI Wenhuan, WAN Jinnan, ZAN Xiaochen, XU Yulin, SI Pilei, SUN Shengrong
- 428 乙酰肝素酶、蛋白激酶CK2 β 与缺氧诱导因子-1 α 在鼻咽癌中的表达与患者预后的关系
钟启龙, 王双乐, 李创伟, 杨楚, 林妍, 林歆胜, 卢汉桂
Expression and correlation with prognosis of HPA, CK2 β and HIF-1 α gene in nasopharyngeal carcinoma
ZHONG Qilong, WANG Shuangle, LI Chuangwei, YANG Chu, LIN Xin, LIN Xinsheng, LU Hanguai
- 431 外耳道胆脂瘤CT分期及手术方式
黄宏明, 吴佩娜, 葛润梅, 傅敏, 崔勇
External auditory canal cholesteatoma classification by computed tomography and surgical method
HUANG Hongming, WU Peina, GE Runmei, FU Min, CUI Yong
- 434 阻塞性睡眠呼吸暂停低通气综合征患者的早期听觉损害评估手段探讨
华娜, 刘秀丽
Assessment of early hearing loss in patients with obstructive sleep apnea-hypopnea syndrome
HUA Na, LIU Xiuli



450
图1 声门层面各结构超声与组织切片对照。B 组织大切片, HE \times 8; C、D 正常儿童超声图。VP 杓状软骨声带突, MP 杓状软骨肌突, < 甲状软骨板, \circ 杓状软骨, + 声门旁间隙, * 声带, # 杓肌, \diamond 梨状窝



454
图1 B 颈部CT三维重建示鱼刺异物位于第4颈椎体前区斜行

- 437 人工耳蜗植入对耳鸣影响的问卷调查研究
任瑞, 张国平, 王顺成, 崔丹默, 李永新
Questionnaire research on tinnitus changes after cochlear implantation
REN Rui, ZHANG Guoping, WANG Shuncheng, CUI Danmo, LI Yongxin
- 441 改良鼻丘入路额窦手术方式分析
刘智献, 张艳红, 王再兴, 韩晓东
Modified agger nasi approach in the endoscopic frontal sinus surgery for frontal sinus lesions
LIU Zhixian, ZHANG Yanhong, WANG Zaixing, HAN Xiaodong
- 444 基于阻塞平面个体化手术治疗阻塞性睡眠呼吸暂停低通气综合征
孟玮, 于振坤, 朱正宏, 张庆翔, 李光飞, 李国莲, 龚单春, 任妍妍
Individual operative treatment of the obstructive sleep apnea hypopnea syndrome according to obstructive level
MENG Wei, YU Zhenkun, ZHU Zhengong, ZHANG Qingxiang, LI Guangfei, LI Guolian, GONG Shanchun, REN Yanyan
- 449 正常儿童喉部的超声解剖学研究
王丽梅, 朱强, 金珍珍, 夏春霞, 徐文, 胡蓉, 范尔钟, 李颖
Sonographic investigation of the laryngeal anatomy of the healthy child
WANG Limei, ZHU Qiang, JIN Zhenzhen, XIA Chunxia, XU Wen, HU Rong, FAN Erzhong, LI Ying

临床经验

- 454 颈部异物诊治分析
车娜, 葛荣明, 毛涌
- 455 半胱氨酸蛋白酶激动剂、X连锁凋亡抑制蛋白、半胱氨酸天冬氨酸蛋白酶3在鼻腔鼻窦鳞状细胞癌中的表达
杨莉晖, 单春光, 黄红梅, 许秋荣, 赵颖, 贾文学, 王利军, 苏宪
- 457 钛质听骨进行听力重建的效果
赵海源, 张宁
- 459 鼻内镜下鼻中隔成形及改良术式临床分析
王林, 林益和
- 461 Epworth嗜睡量表在阻塞性睡眠呼吸暂停低通气综合征筛查中的应用价值
石建华

455

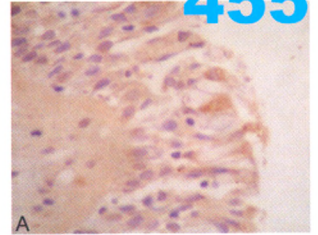


图2 XIAP在不同组织中的表达情况。A NM组中呈(+), SP×400

464

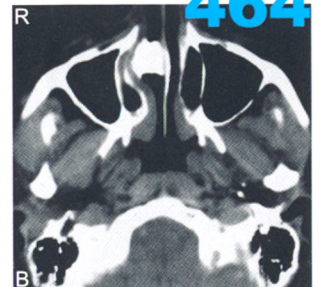


图1 鼻窦CT, B轴位, 右鼻腔总鼻道下部可见高密度影, 下鼻甲受压, 相邻鼻中隔骨质完整, 病变向后范围未超过下鼻甲后1/2

病例报道

- 463 颞骨嗜酸性肉芽肿1例
吴锡芳, 杨一兵, 张峻崢
- 464 鼻内镜下右鼻腔鼻石取出1例
孙中武, 马亮, 牛雷芳

消息

- 407 第二十七期头颈外科高级研讨会通知
- 458 2012北京听力论坛通知

广告索引

页码
封二
对封二
对版权
对目次1
封三
封底

公司名称
阿斯利康
美国领先仿生有限公司
杭州裕华医用光学技术有限公司
杭州桐庐尖端内窥镜有限公司
艾克松
美敦力

内容
雷诺考特
人工耳蜗
耳鼻咽喉头颈外科专业产品
耳鼻咽喉头颈外科专业产品
全新一代电子鼻咽喉镜
综合手术动力系统