



中国耳鼻咽喉头颈外科

ZHONGGUO ER BI YANHOU TOUJING WAIKE

CHINESE ARCHIVES OF
OTOLARYNGOLOGY-HEAD AND NECK SURGERY

2012年9月 第19卷
September 2012, Vol.19, No.9

论 著

侧颅底相关头颈部恶性肿瘤分析 王佳峰等

肝细胞生长因子受体c-met在甲状腺乳头状癌中的表达 王丽等

致外耳道狭窄的单骨型颞骨骨纤维异常增殖症手术疗效分析 陈秋坚等

钛听骨在加高III型鼓室成形术中的应用 仇弋戈等

功能性鼻内镜手术治疗真菌性鼻及鼻窦炎预后相关因素分析 彭华等

嗅觉功能障碍患者鼻内三叉神经功能的评估 杨凌等

第 9 期

ISSN 1672-7002



9 771672 700123



中华人民共和国卫生部主管
中国医疗保健国际交流促进会 北京市耳鼻咽喉科研究所主办

目次

第19卷, 第9期, 2012年9月28日出版
Volume 19, Number 9, September 28, 2012

论 著

- 467 侧颅底相关头颈部恶性肿瘤分析
王佳峰, 葛明华, 谭卓, 赏金标, 陈超, 郑传铭, 徐加杰
Retrospective analysis of lateral skull base-related head and neck malignancies
WANG Jiafeng, GE Minghua, TAN Zhuo, SHANG Jinbiao, CHEN Chao, ZHENG Chuanming, XU Jiajie
- 471 Gorlin综合征的临床表现
陈芬, 陈林林, 谭伟兵, 朱志农, 张强
Clinical manifestations of Gorlin syndrome
CHEN Fen, CHEN Linlin, TAN Weibing, ZHU Zhinong, ZHANG Qiang
- 475 颈淋巴结结核临床分析
徐志鸿, 吴国谦
Clinical analysis of cervical tuberculous lymphadenitis
XU Zhihong, WU Guoqian
- 478 肝细胞生长因子受体c-met在甲状腺乳头状癌中的表达
王丽, 刘泽兵, 郑时玉, 罗金芳, 董军明
Expression of c-met in thyroid papillary carcinoma and research on its function
WANG Li, LIU Zebing, ZHENG Shiyu, LUO Jinfang, DONG Junming
- 481 致外耳道狭窄的单骨型颞骨骨纤维异常增殖症手术疗效分析
陈秋坚, 杨海弟, 郑亿庆, 龚坚
Surgical treatment for monostotic fibrous dysplasia of temporal bone with external auditory canal stenosis
CHEN Qiujian, YANG Haidi, ZHENG Yiqing, GONG Jian
- 484 钛听骨在加高III型鼓室成形术中的应用
仇弋戈, 何蓉, 陈永国, 麻宁, 郭欣
Type III tympanoplasty with titanium ossicles replacement prosthesis
QIU Yige, HE Rong, CHEN Yongguo, MA Ning, GUO Xin

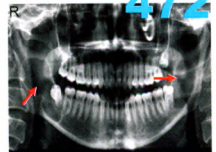


图3 颌骨全景片示双侧下颌骨升支及角部类圆形透明影(箭头所示)

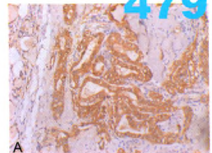


图1 A c-met在甲状腺乳头状癌中的弥漫性表达, 阳性表达定位于细胞浆, 呈颗粒状或团块状, EnVision×100

487 突发性聋患者血液流变学特性及脂代谢研究

顾向阳, 柯红林, 曹明根

Hemorheology and lipid metabolism of sudden deafness

GU Xiangyang, KE Honglin, CAO Minggen

491 功能性鼻内镜手术治疗真菌性鼻及鼻窦炎术后相关因素分析

彭华, 汪建, 陈勇挺, 徐夏

Efficacy and influencing factors of functional endoscopic sinus surgery on fungal rhinosinusitis

PENG Hua, WANG Jian, CHEN Yongting, XU Xia

495 鼻内镜下双极射频联合鼻腔微型填塞治疗鼻腔深部出血

孙常领, 殷潇, 彭志林, 陈建超, 舒畅

Clinical study on deep epistaxis by endoscopic radiofrequency ablation with nasal mini-packing

SUN Changling, YIN Xiao, PENG Zhilin, CHEN Jianchao, SHU Chang

497 嗅觉功能障碍患者鼻内三叉神经功能的评估

杨凌, 魏永祥, 张伟, 任媛媛, 郁迪, 郭怡辰, 李坤艳

Evaluations of intranasal trigeminal function in patients with olfactory dysfunction

YANG Ling, WEI Yongxiang, ZHANG Wei, REN Yuanyuan, YU Di, GUO Yichen, LI Kunyan

502 儿童食管异物的临床特征与治疗方式的选择

马静, 李斌, 张铁松, 陆涛, 敬云龙, 赵斯君

Clinical feature and treatment with esophageal foreign body in children

MA Jing, LI Yun, ZHANG Tiesong, LU Tao, JING Yunlong, ZHAO Sijun

505 阻塞性睡眠呼吸暂停低通气综合征患者日间嗜睡相关因素研究及其机制的探讨

柯铿坚, 叶进, 李鹏, 黄肇通, 黄子真, 王志远, 张革化

Analysis for the related factors and mechanism of excessive daytime sleepiness in patients with OSAHS

KE Kengjian, YE Jin, LI Peng, HUANG Zhaotong, HUANG Zizhen, WANG Zhiyuan, ZHANG Gehua

482

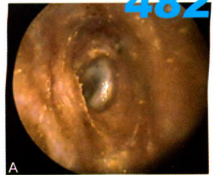


图3 A 术后2年耳内镜显示外耳道通畅, 上皮化好, 鼓膜完整

485

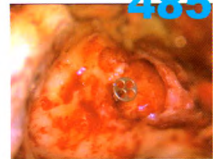



图2 TORP可稳定安置于前庭窗处, 前庭窗较浅者可考虑周围安置软骨或明胶海绵固定



509 超声对特殊部位甲状舌管囊肿的诊断价值

王丽梅, 朱强, 徐文

Role of ultrasonography in diagnosis thyroglossal duct cysts in unusual locations

WANG Limei, ZHU Qiang, XU Wen

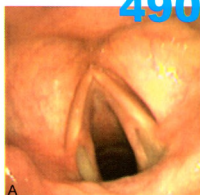


图1 A 双侧声带后端呈浅溃疡面, 声门下黏膜水肿

临床经验

494 耳内镜联合七氟醚吸入麻醉用于儿童疝取出术

迟晨雨, 丁雷, 王嘉玺

512 听骨链重建术在慢性中耳炎治疗中的临床分析

任瑞, 王朋, 车莉, 赵艳, 敖晓波

513 鼻内镜下腺样体切除术与传统腺样体刮除术对比分析

吕艳萍, 梁利伟

515 支撑喉镜显微镜下电凝吸引钩切除婴儿会厌囊肿

钟水军, 王鸿静, 邵琼, 吴勇, 徐赫彤

517 喉动力切削系统在声带良性病变中的应用

曹卫, 杨见明, 朱永军, 吴净芳

519 气管切开手术技巧与体会

胡明, 杜建群

病例报道

474 耳廓平滑肌瘤1例

沈莉莉, 朱国臣, 肖大江

490 气管插管致声带后份溃疡1例

肖淑芬, 徐静

521 喉气囊肿伴感染1例

赵玮, 周岩, 何静

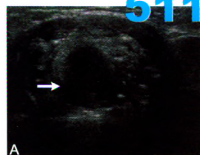


图1 患儿, 男性, 6个月, 以喉喘鸣2个月就诊, 发现舌根部囊性肿块(箭头所示)。术后病理证实为甲状舌管囊肿。A 超声图像横断面

消息

- 501 畅听未来网络学院隆重推出——国内首创听力行业在线教学平台
- 518 2012全国鼻内镜外科技术进阶课程(FESS step by step)第七期通知
- 520 第二十七期头颈外科高级研讨会通知
- 522 2012第三届全国耳鼻咽喉头颈外科医师学术大会通知

广告索引

页码

封二

对封二

对版权

对目次1

封三

封底

公司名称

阿斯利康

美国领先仿生有限公司

杭州裕华医用光学技术有限公司

杭州桐庐尖端内窥镜有限公司

艾克松

美敦力

内容

雷诺考特

人工耳蜗

耳鼻咽喉头颈外科专业产品

耳鼻咽喉头颈外科专业产品

全新一代电子鼻咽喉镜

综合手术动力系统