



中国耳鼻咽喉头颈外科

ZHONGGUO ER BI YANHOU TOUJING WAIKE

CHINESE ARCHIVES OF

OTOLARYNGOLOGY-HEAD AND NECK SURGERY

2016年9月 第23卷

September 2016, Vol.23, No.9

喉癌专题

低温等离子射频消融术治疗早期声门型喉癌的疗效观察[论著] 汪晓锋, 高兴强

不同声门型喉癌喉前淋巴结转移研究[论著] 汪萍等

基于miRNAs芯片的喉鳞状细胞癌致癌机制的初步分析[论著] 廉猛等

RNA干扰技术沉默上皮型钙黏蛋白表达对体外培养的喉癌Hep-2细胞增殖的影响[论著] 孙静等

X线交叉互补修复基因3遗传变异与喉癌风险的相关性[论著] 尼力帕尔·阿力木等

第 9 期

ISSN 1672-7002



万方数据

中华人民共和国国家卫生和计划生育委员会主管

中国医疗保健国际交流促进会 北京市耳鼻咽喉科研究所主办

目次

第23卷, 第9期, 2016年9月28日出版

喉癌专题

- 495 低温等离子射频消融术治疗早期声门型喉癌的疗效观察[论著]
汪晓锋, 高兴强
- 498 不同声门型喉癌喉前淋巴结转移研究[论著]
汪萍, 刘业海, 徐潜生, 郑志生
- 501 基于miRNAs芯片的喉鳞状细胞癌致癌机制的初步分析[论著]
廉猛, 翟杰, 王茹, 王海舟, 冯凌, 时倩, 马泓智, 房居高, 刘晓琴, 刘红刚
- 507 RNA干扰技术沉默上皮型钙黏蛋白表达对体外培养的喉癌Hep-2细胞增殖的影响[论著]
孙静, 田军, 陈琪, 吴桂卿
- 511 X线交叉互补修复基因3遗传变异与喉癌风险的相关性[论著]
尼力帕尔·阿力木, 王玲玲, 张波, 阿依恒·曲库尔汗

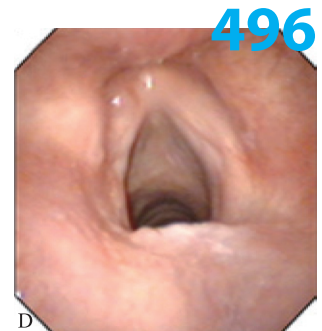


图1 左侧声门型喉癌(T1级)患者手术前、后电子喉镜检查。D 术后3年创面光滑

论著

- 515 正常成年人言语声刺激诱发的听性脑干反应
赵晖, 陈鱼, 王巍, 陈太生, 梁瑞敏, 陈晨, 张静平, 林鹏
- 518 不做乳突切开的听骨链重建术对慢性中耳炎患者听力重建效果评价
李春林, 张立涛, 唐世雄, 欧阳天斌, 张建华, 陈星, 李吉, 罗英, 杨春平, 杨影
- 521 继发于突发性聋的良性阵发性位置性眩晕的临床治疗分析
刘壮, 李莉, 薛媛
- 525 高分辨率CT联合纯音测听对鼓室硬化的诊断意义
龚正鹏, 陈华容, 赵厚育
- 529 格拉斯格儿童受益量表中文版的信度和效度评价
叶青, 王锦秀
- 533 广州地区变应性鼻炎与非变应性鼻炎临床特征的研究
王玮豪, 黄雪琨, 陈壮桂, 邓慧仪, 陈玉莲, 张革化, 杨钦泰
- 537 变应性鼻炎小鼠鼻黏膜白细胞介素-9及其受体mRNA表达水平的研究
顾兆伟, 赵鹤, 曹志伟
- 541 自制弧形支撑喉镜临床应用的初步探讨
沈志豪, 宋伟, 易红良

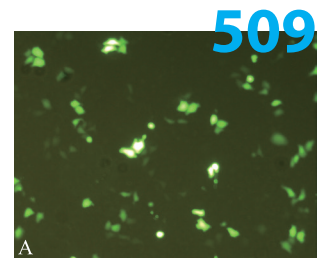


图1 转染后24 h荧光倒置相差显微镜下转染结果。A shRNA-1组

目次

第23卷, 第9期, 2016年9月28日出版

临床经验

- 544 Ligasure血管闭合系统、超声刀及电刀在甲状腺手术中应用的对比分析
朱新, 黄志纯, 冯旭, 陶锋
- 546 良性阵发性位置性眩晕患者残余头晕的皮肤交感反应研究
钱淑霞, 张晓玲, 官俏兵
- 549 鼓室体瘤的诊治
杜莉, 刘默, 谢云丹, 吕庆杰

病例报道

- 552 鼻异物致鼻腔真菌病1例
曹隆和, 李先辉, 戴志坚, 周静, 林森, 陈崇喜

继续教育与管理园地

- 553 PBL结合TBL教学模式在耳鼻咽喉科研究生临床带教的体会
李轶, 赵守琴
- 555 听力学教学方法的思考与体会
元贝尔, 王媛, 徐立, 刘博

消息

- 528 《中国耳鼻咽喉头颈外科》、《国际耳鼻咽喉头颈外科杂志》网络远程投稿审稿系统使用说明
- 548 2016年本刊直接使用缩略语的医学词汇

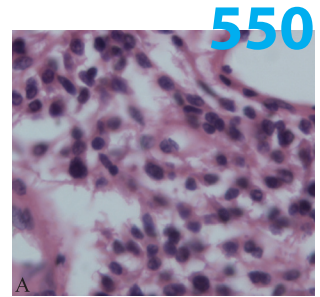


图3 A 瘤组织位于表皮下, 呈巢状排列, 细胞小, 胞浆较少, 另见肉芽组织, HE×400

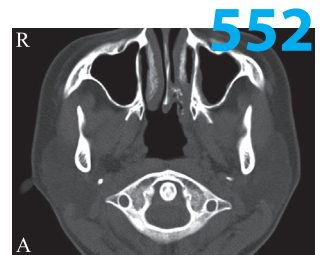


图1 术前鼻窦CT, A 轴位, 左侧鼻腔后段见条片状软组织密度影, 局部钙化