

临床口腔医学杂志

Journal of Clinical Stomatology

月刊 1985年2月创刊 第32卷 第2期 2016年2月20日出版

主管

中华人民共和国教育部

主办

华中科技大学同济医学院附属同济医院

中华医学会武汉分会

中华口腔医学会口腔黏膜病专业委员会

协办

华中科技大学同济医学院口腔医学系

武汉市洪昌齿科医疗器械有限公司

编辑者

临床口腔医学杂志编辑委员会

名誉主编

王兴、边专、邱蔚六、李秉琦、张志愿、

张雪华、林久祥、周学东、赵钦民、樊明文

主编

陈卫民

执行主编

江卫东

副主编

朱声荣、陈谦明、陈莉莉、陈吉华、

李铁军、周曾同、周彬、赵怡芳

编辑部主任

马净植

出版

临床口腔医学杂志编辑部

武汉市解放大道1095号同济医院内(430030)

E-mail: lckqyx@tjh.tjmu.edu.cn

电话: 027-83663149

发行

公开发行

湖北省邮政报刊发行局

印刷

武汉市人大常委会机关劳动服务公司

订阅

全国各地邮局

中国标准连续出版物号

ISSN 1003-1634

CN 42-1182/R

广告许可证

4201004000469

定价

每期10.00元 全年120.00元

邮发代号

38-117

基础研究

骨诱导活性材料复合富血小板纤维蛋白在拔牙位点引导新骨形成的骨计量学研究

……………周春梅 温齐古丽·乃库力 于莉等(67)

Carisolv 应用于根管冲洗对根管内粪肠球菌抗菌作用的体外研究

……………黄丽 彭若冰 孙传孔等(70)

丹参联合电动牙刷对大鼠正畸牙移动过程的影响

……………贾德蛟 吴秋瑾 刘海霞(72)

淫羊藿苷对腺样囊性癌细胞 Bcl-2、Bax 表达的影响

……………王雨 李萍 李亦婕等(75)

种植体龈沟液中 PGE₂、IL-6 和 TNF- α 的浓度测定及临床价值

……………张政(80)

西安市 3488 例学龄前儿童乳牙融合牙调查

……………王军辉 张百泽 葛鑫等(82)

五家渠市初中生牙齿审美对社会心理影响的调查

……………吴秋瑾 贾德蛟 刘海霞等(86)

基于计算机三维重建技术的固定桥有限元实体建模

……………林燕 冯春霞(90)

临床研究

经耳前腮腺小切口径路治疗髁突中位骨折

……………李击 徐友良 刘正祥等(92)

不同冲洗技术去除模拟牙内吸收窝洞中氢氧化钙糊剂效果的体外研究

……………刘贺 钱君荣 耿海霞(94)

牙龈瓷在红色美学修复中的应用技巧—附病例报告

……………张靓 高姗姗 张倩倩等(97)

经下颌骨正中离断外旋入路切除舌根癌以及同期重建舌根的临床研究

……………王祎 叶茂昌 李容新等(100)

即刻种植与延迟种植术后牙槽骨吸收情况的比较分析

……………程超 金树人 文民等(103)

成人双侧唇腭裂前牙反骀的非手术治疗

……………刘红 李健学 李璇等(105)

血管蒂化节段化胸锁乳突肌皮瓣修复口腔癌术后缺损 16 例报告

……………陈卫贤 蒋斌 韩靓等(107)

慢性牙髓炎与根尖周炎一次法根管治疗临床疗效分析

……………李兆林 张宁 华泽权等(109)

安氏 II¹ 错骀临床牙冠中心高度的测量分析

……………徐佳瑛 马超 金雪梅(110)

两种不同牙体预备方法对前牙瓷贴面粘接效果的临床对比研究冯保静 袁清敏 王献刚等(113)

论坛

数字化口腔修复(3)—CAD / CAM 二氧化锆钉 MOD 高嵌体修复(附病例报告)金地 姚江武(115)

数字化口腔修复(4)—直接数字化制造姚江武(119)

综述

精神心理因素对颞颌关节紊乱病影响的研究进展贾德蛟 吴秋瑾 刘海霞(123)

颅骨锁骨发育不全综合征的研究进展余文婷 彭友俭(125)

个案

右上颌第三磨牙埋伏阻生致化脓性上颌窦炎 1 例徐晓明 周 娟(66)

信息窗

北京大学口腔医学院种植操作培训班(2016)招生简章(79) 读编往来①(84) 读编往来②(88) 读编往来③(112)



· 个 案 ·

右上颌第三磨牙埋伏阻生致化脓性上颌窦炎 1 例

徐晓明,周 娟

(十堰市太和医院·湖北医药学院附属医院口腔医学中心 湖北 十堰 442000)

[关键词] 埋伏牙;阻生牙;上颌窦炎

[中图分类号] R782.3

[文献标识码] B

doi: 10.3969 / j.issn.1003-1634.2016.02.001

患者,男,35岁。因右上后牙区反复肿痛、溢脓近2月来诊。自诉近2月来,右侧后牙区反复肿痛,口服消炎药后症状可缓解,偶有脓液溢出而致口腔内有异味。

专科检查:张口度正常,15、16、17牙体未见明显龋坏及其他硬组织疾病,挤压15、16根尖部,口腔内有脓液溢出,探查后发现,窦道口位于15、16根尖交界处,距龈缘约1.5cm,窦道口直径约1mm。锥形束CT(CBCT)扫描显示右上第三磨牙上颌窦内埋伏阻生,右上颌窦窦腔内有脓液(图1),且窦下壁已穿通,位于右上第一磨牙根尖处(图2),脓液自上颌窦窦腔内排至口腔。

诊断:①.右上颌第三磨牙埋伏阻生;②.化脓性上颌窦炎。

患者入院后,完善各项常规术前检查,无绝对手术禁忌症,于全麻下行"右上颌窦根治术+第三磨牙拔除术",术后切口一期愈合。

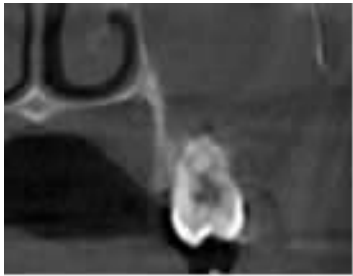


图2 CBCT示上颌窦底骨缺损

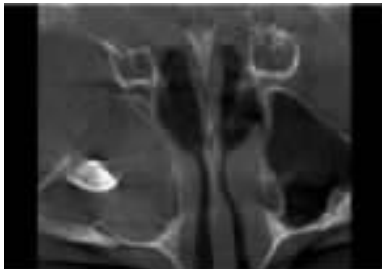

图1 CBCT扫描示18位于上颌窦内埋伏阻生上颌窦密度增高影

右上颌第三磨牙埋伏阻生比较多见,但阻生在上颌窦内极其罕见。本病例可能在胚胎发育的时候,其右上颌第三磨牙的恒牙胚就存在于上颌窦内,或者由于某些原因,上颌骨内埋伏阻生的第三磨牙进入到上颌窦内;上颌窦与上颌磨牙根尖的解剖关系密切,上颌窦的下壁由前向后盖过上颌第二前磨牙至第三磨牙的根尖,与上述牙根尖之间隔以较薄的骨质,或无骨质而仅覆以黏膜,其中以上颌第一磨牙近中颊侧根尖距上颌窦下壁最近。当上颌窦内有慢性炎症时,分泌物易穿透上颌窦下壁较薄的骨质或黏膜而形成窦道,排泄至口腔内,本病例中的患者即属于这种情况。

收稿日期:2015-09-25