

ISSN 1003-3548

CN 41-1116/R

CODEN LYIIAF

临床医学®

LINCHUANG YIXUE

CLINICAL MEDICINE

2014年 第34卷 第2期

Volume 34 Number 2 February 2014

- 中国核心期刊（遴选）数据库期刊
- 中国学术期刊综合评价数据库统计源期刊
- 中国科技期刊数据库来源期刊



中华医学会河南分会
HENAN BRANCH OF
CHINESE
MEDICAL
ASSOCIATION

ISSN 1003-3548



9 771003 354148

临床医学

Clinical Medicine

月刊 1974年3月创刊 第34卷 第2期 2014年2月20日出版

主管

河南省卫生厅

主办

中华医学会河南分会

编辑

《临床医学》编辑部
450003 郑州市经三路7号
电话:(0371)65995212
E-mail:clinmed@vip.163.com

出版

中华医学会河南分会杂志社
450003 郑州市经三路7号
电话:(0371)65995212

主编

秦省

编辑部主任

李木旺

本期责任编辑

常青

校对

马艳丽 傅利霞 牛苗琳
马文娟 杨帆 王帆

广告经营许可证号

4101004000046

出版日期 每月20日

印刷

河南省卫生厅青年印刷厂

发行

国内:河南省邮政报刊发行局
邮政代号:36-38
国外:中国国际图书贸易公司
(北京399信箱)代号:M6255

订购

全国各地邮电局(所)

定价

每期10.00元 全年120.00元

中国标准连续出版物号

ISSN 1003-3548
CN 41-1116/R

目次

· 论著 ·

- 初治急性白血病化疗后医院感染临床分析 谭明珠 尹松梅 谢双峰 等(1)
- 门冬氨酸鸟氨酸联合乳果糖治疗酒精性肝病高氨血症的临床疗效 石晓蕾(3)
- 支气管扩张并发真菌性肺部感染相关因素分析 郑凯宇 唐开华 李耀华 等(6)
- 同型半胱氨酸和C-反应蛋白水平与冠状动脉病变相关性分析 任小菁(8)
- 剖宫产后瘢痕部位早期妊娠临床分析 牛爱琴 李雪琴 刘伟 等(10)
- 甲状旁腺血供保护在甲状腺手术中的临床意义 唐宗富 赖万强 杨剑波(13)
- 视可尼喉镜不同入路方法气管插管对患者应激反应的影响 钱锐锋 陈永权(15)
- 提上睑肌腱膜眶筋膜瓣与额肌瓣吻合矫正重度上睑下垂 司义湘 曾诏群(18)
- 重症手足口病患儿早期临床表现及高危因素分析 吴永忠 黄永辉 盛学梅(20)
- 吡硫翁锌气雾剂联合复方氨肽素片治疗头皮银屑病疗效观察 韩婷梅 王来群(22)
- 肾淀粉样变性病患者临床病理分析(附15例报告) 周璇 任红旗 蔡青 等(24)
- 血清降钙素原和C-反应蛋白在感染性疾病临床诊断中的应用 段慧云(26)
- 老年人糖尿病低血糖47例临床分析 陈定(28)
- 神经内科住院患者755例临床特点分析 廖日洪 仲崇翔 姜川 等(29)
- 分段个体化康复治疗对精神分裂症长期疗效随访研究 方政华 周剑 杨栋 等(31)
- 厄贝沙坦和尼福达合用治疗原发性高血压疗效观察 王志刚(33)
- 低分子肝素治疗不稳定型心绞痛的临床疗效 胡京光(34)
- 新活素联合环磷腺苷葡胺治疗慢性心力衰竭的临床疗效和安全性 吴冠兴(36)
- 老年急性心肌梗死症状分析 尹广臣(38)
- 老年冠心病患者血浆脑钠肽的检测及其临床意义 王杏芳 涂端雄(39)
- 心内科老年住院患者院内感染的高危因素分析 王秋月(40)
- 不稳定型心绞痛介入治疗后超敏C-反应蛋白及预后的关系研究 毕勇志(42)
- 卡培他滨联合奥沙利铂与替吉奥联合奥沙利铂治疗进展期胃癌的对比研究
..... 孙晓(43)
- 三联疗法治疗反流性食管炎临床观察 牛五生(44)
- 消化性溃疡的临床治疗效果探讨 李肇彦(46)
- 内镜下氩气刀治疗食管上皮内瘤变 罗红来 仇学明 樊荣 等(47)
- 氩离子凝固术联合黏膜下注射治疗慢性放射性肠炎出血12例 张周欢 胡志银(48)
- TB-PPD和BCG-PPD检测结核分枝杆菌感染的应用分析
..... 辛朝雄 陈美淑 郑伟娇 等(49)
- 不同治疗方案治疗耐多药结核病的疗效比较 刘晓(51)
- 腹腔镜胆囊切除术胆囊动脉出血的预防及临床处理 王永恩(52)
- 宫腔镜与开腹手术治疗黏膜下子宫肌瘤疗效比较 苗阳华(54)
- 不同术式治疗急性胆囊炎疗效分析 廖长朝 韦永光(55)
- 腹腔镜联合胆道镜治疗胆总管结石临床分析 邱瑞敏(57)

微创外科技术在胃肠疾病治疗中的应用	关键	梁文晶(58)
大肠癌并急性肠梗阻发病风险及预后的关联分析		吴登东(60)
浅谈 104 例腹部闭合性损伤诊断性腹腔穿刺吸液的意义和方法	熊俊 吴振恭	熊乃明(61)
显露喉返神经在甲状腺手术中的临床作用		陈大志(63)
乳腺癌根治术后皮下积液的防治		武建(64)
早期乳腺癌行保乳手术治疗探讨		张刚柱(66)
分期疗法治疗腰椎间盘突出症临床分析		杜兵强(67)
镍钛合金环抱式肋骨接骨器治疗 26 例多发性肋骨骨折效果分析		宋善新(68)
股骨远端骨折应用逆行交锁髓内钉临床治疗分析	冯利君 刘凯	(70)
慢性肾脏病患者体外循环心脏手术效果分析		程军涛(71)
电视胸腔镜同期手术治疗双侧肺大疱的临床研究		朱长庚(72)
体外冲击波碎石治疗输尿管结石 180 例		秦红勋(74)
连续多次腰穿与腰大池引流预防脑积水的临床价值		董孟宁(75)
度洛西汀与舍曲林治疗抑郁症伴躯体疼痛障碍疗效比较		王涛(76)
术后芬太尼静脉镇痛效果的预测及前瞻性个体化用药的临床观察	朱学芳 毛晶晶 程媛媛等	(78)
丙泊酚联合舒芬太尼用于腹腔镜胆囊切除术的效果		刘永辉(80)
不同浓度罗哌卡因颈丛神经阻滞麻醉效果观察		吕清香(82)
宫腹腔镜联合治疗不孕症的临床研究	葛医	李占东(83)
妊娠期糖尿病和肥胖与子痫前期相关性研究		孙静(84)
妊娠期再生障碍性贫血临床分析		刘现民(86)
胎心监护在产程中的应用		肖宝红(87)
妊娠期妇女外阴阴道假丝酵母菌病临床分析		李婷婷(88)
血清孕酮和 β -HCG 联合检测在异位妊娠早期诊断中的应用		张茜(90)
孤独症谱系障碍儿童的发育水平分析	姬志清	李文军(91)
新郑市 2009 年手足口病疫情分析		闫玉霞(93)
吕梁市 12 岁儿童龋病流行病学调查		王建红(94)
小儿消化性溃疡的不同治疗方法对比分析	王向辉 李小芹 于静等	(96)
窒息新生儿血清磷酸肌酸激酶同工酶变化的临床观察		覃丽霞(97)
鼻中隔偏曲合并变应性鼻炎患者手术疗效观察		李文杰(99)
鼻内窥镜下腺样体切除术临床分析		臧志敏(100)
子宫穿孔的超声诊断价值评价		任新翠(102)
超声诊断颈动脉粥样硬化与脑中风预测中的作用		李慧娟(103)
肠套叠 CT 平扫诊断价值探讨	万书友 侯明杰 张昱	(104)
心电图及动态心电图用于老年精神分裂症并不稳定型心绞痛的诊断价值		刘涛(106)
· 临床实践 ·		
神经内科住院患者感染的临床特点及相关因素探析		张平(108)
腹腔镜阑尾切除术后迟发性腹腔感染 3 例	刘为民 何忠强 彭志勇等	(109)
Bartter 综合征 1 例并文献复习	王慧娟 杨保锋	(110)
· 综 述 ·		
QT 离散度与冠心病关系的研究进展	李林华 曹晶茗	(112)
早产儿常见并发症及其治疗综述		郑丽敏(115)
关节镜下后交叉韧带下止点撕脱骨折的治疗进展	陈管雄 韦庆军 韦积华等	(118)
· 中西医结合 ·		
小柴胡汤合蒿芩清胆汤治疗小儿外感发热临床研究		翟昌纯(122)
黄芪联合川芎嗪治疗病毒性心肌炎临床观察		吕永刚(123)
独活寄生汤治疗膝关节骨性关节炎疗效评价		纪姝花(124)
· 病例报告 ·		
间歇性Ⅲ度房室传导阻滞致反复黑朦及昏厥 10 年 1 例	王彦昌 冯培青	(126)
以不完全肠梗阻为主要表现的过敏性紫癜 1 例	张振宇 姜宇宙 刘宪莉	(封三)

Supervision

Department of Health of Henan Province

Sponsor

Henan Branch of
Chinese Medical Association

Editing

Editorial Board of Clinical Medicine
7 Jingsan Road, Zhengzhou 450003
Henan Province
Tel: (0371) 65995212
E-mail: clinmed@vip.163.com

Publishing

Publishing House, Henan Branch of
Chinese Medical Association

Editor – in – Chief

QIN Xing

Overseas Distributor

China International Book Trading Corporation
P. O. Box 399, Beijing, China
Code No. M6255

Mail – order

Editorial Department of Clinical Medicine
7 Jingsan Road, Zhengzhou 450003
Henan Province

CSSN

ISSN 1003 – 3548
CN 41 – 1116/R

CONTENTS IN BRIEF

Clinical analysis of nosocomial infection in patients with acute leukemia after initial treatment *TAN Ming-zhu, YIN Song-mei, XIE Shuang-feng, et al* (1)

Clinical effects of L-ornithine-L-aspartate combined with lactulose in the treatment of alcoholic liver disease hyperammonemia *SHI Xiao-lei* (3)

Correlative factors of bronchiectasis complicated with fungal pulmonary infection *ZHENG Kai-yu, TANG Kai-hua, LI Yao-hua, et al* (6)

Correlation analysis of the levels of PA and CRP with coronary artery disease *REN Xiao-jing* (8)

Clinical analysis of early scar pregnancy after cesarean section *NIU Ai-qin, LI Xue-qin, LIU Wei, et al* (10)

Clinical significance of parathyroid blood supply protection in thyroid operation *TANG Zong-fu, LAI Wan-qiang, YANG Jian-bo* (13)

Shikani laryngoscopy through different approaches for endotracheal intubation on stress response of patients *QIAN Rui-feng, CHEN Yong-quan* (15)

Correction of severe ptosis by anastomosis of levator palpebrae superior lobe and frontal muscle flap *SI Yi-xiang, ZENG Zhao-qun* (18)

Early clinical manifestations and high risk factors of children with severe hand-foot-mouth disease *WU Yong-zhong, HUANG Yong-hui, SHENG Xue-mei* (20)

Effect observation of pyrithione zinc aerosol combined with compound amino-polypeptide tablets in the treatment of scalp psoriasis *HAN Ting-mei, WANG Lai-qun* (22)

Research progress of the relationship between QT dispersion and coronary heart disease *LI Lin-hua, CAO Jing-ming* (112)

(以下图 1~图 4 原文见本期第 18 页“提上睑肌腱膜眶筋膜瓣与额肌瓣吻合矫正重度上睑下垂”)

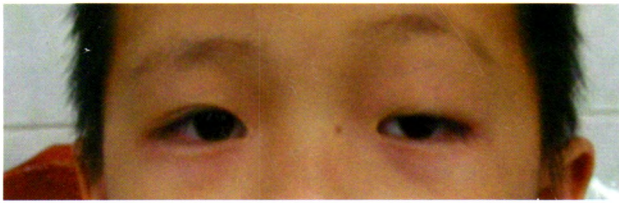


图 1 儿童上睑下垂患者术前

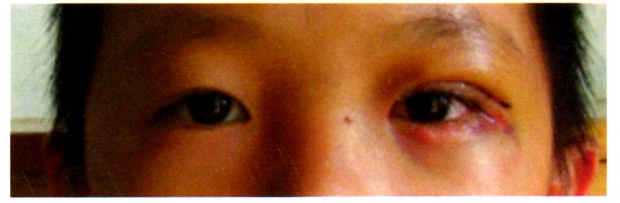


图 2 儿童上睑下垂患者术后 7 d

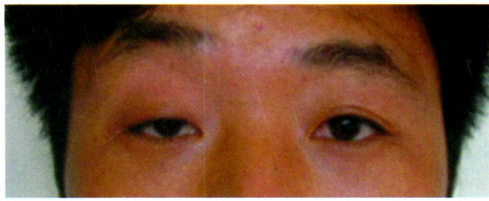

图 3 成年人上睑下垂患者术前

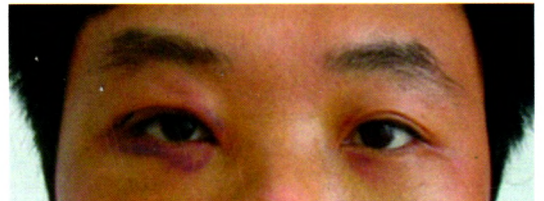

图 4 成年人上睑下垂患者术后 7 d

(以下图 5~图 8 原文见本期第 24 页“肾淀粉样变性病患者临床病理分析”)

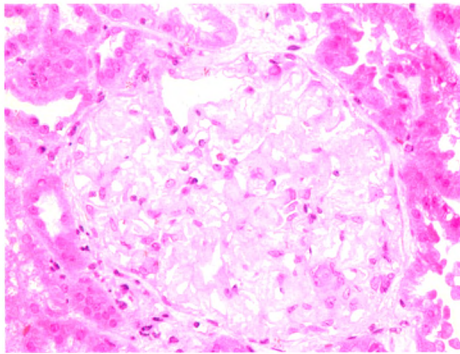


图 5 HE 染色可见系膜区及内皮下见较多淡染的均质无结构物质沉积($\times 400$)

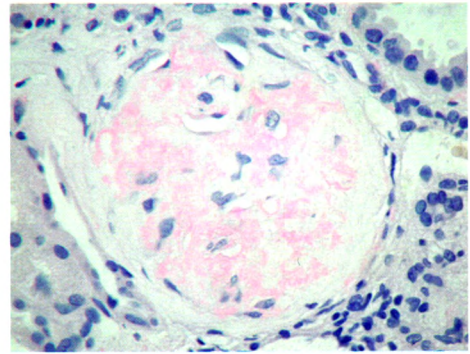


图 6 肾组织刚果红染色阳性($\times 400$)




图 7 基底膜结构不清($\times 400$)

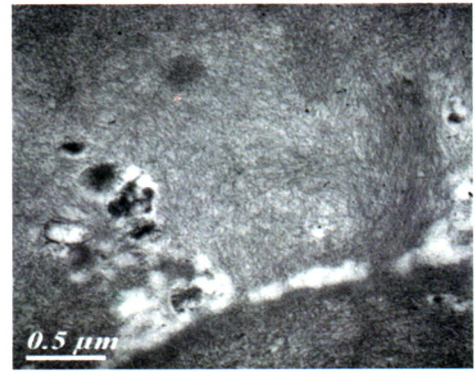


图 8 无分支的细纤维丝状物质($\times 400$)