

12

2013

现代实用医学

MODERN PRACTICAL MEDICINE  
XIANDAI SHIYONG YIXUE

《现代实用医学》编辑委员会

- 中国学术期刊综合评价数据库来源期刊
- 中国核心期刊（遴选）数据库收录期刊
- 中国期刊网、中国期刊全文数据库、中文科技期刊数据库、中文生物医学期刊文献数据库等收录期刊

第25卷 第12期 Vol.25 No.12

ISSN 1671-0800



9 771671 080004

万方数据

# 现代实用医学

Modern Practical Medicine

月刊 1994年1月创刊 第25卷 第12期 2013年12月20日出版

## 主管

浙江省卫生厅

## 主办

宁波市医学会

## 编辑

《现代实用医学》编辑委员会

315010, 浙江省宁波市避风街 21-23 号

电话: (0574)87326759, 87293011

Email: xdsyxx@126.com

## 编委会名誉主任

李兰娟

## 编委会主任

何一天

## 总编辑

徐薇

## 出版

现代实用医学杂志社

315010, 浙江省宁波市避风街 21-23 号

电话(传真): (0574)87301712, 87293011

## 广告经营许可证号

3302004010059

## 印刷

宁波银行印刷厂

## 发行

现代实用医学杂志社发行部

## 邮购

现代实用医学杂志社发行部

315010, 浙江省宁波市避风街 21-23 号

电话: (0574)87326759

## 封面刊名

郭沫若墨迹集字

## 定价

每期10.00元, 全年120.00元

## 中国标准连续出版物号

ISSN 1671-0800

CN 33-1268/R

2013年版权归宁波市医学会所有

除非特别声明, 本刊刊出的所有文章不代表宁波市医学会的观点

本刊如有印装质量问题, 请向本刊编辑部调换

## 目次

### 专家论坛

- 重症患者胃肠功能障碍时, 如何实现热量目标 ..... 江荣林(1321)  
重症感染伴随的凝血功能紊乱 ..... 徐秋萍(1323)  
重症创伤的重症监护病房处理 ..... 朱建华 吴相伟(1326)

### 论著

- 缺氧复氧性心肌细胞损伤过程中钙  
敏感受体作用探讨 ..... 鲍晓明 江隆福 徐淑君(1328)  
复方藤梨根制剂对 CT26 小鼠移植瘤的  
生长及瘤体内血管内皮生长因子  
表达的影响 ..... 方红明 郭勇 王辉等(1330)  
Vitalstim 吞咽治疗仪联合康复训练治疗  
神经源性吞咽障碍的疗效观察 ... 马蓓艳 胡江鹰 陈海挺等(1332)

### 临床研究

- 血浆 8-表氧前列腺素 F<sub>2α</sub>浓度与重型颅脑  
损伤预后的相关性分析 ..... 许德孝 余国峰 张祖勇等(1335)  
血清钙离子浓度对脓毒症患者预后的  
预测价值 ..... 李鹏飞 黄静静 袁靖等(1337)  
视频喉镜下气管插管在急诊急救中的  
应用 ..... 林肖琴 张近波 许国斌等(1338)  
青年脑梗死 30 例临床分析 ..... 黄悦士 吴宇飞(1340)  
螺旋桨成像在诊断急性脑梗死中的  
价值 ..... 陈旭高 胡绪鸽 雷新军等(1341)  
血清脂联素、抵抗素与脑梗死恶化  
相关性研究 ..... 林霞 王增宪 张丹红(1342)  
安宫牛黄丸对急性缺血性脑梗死患者  
NIHSS 评分的影响及疗效观察 ..... 胡家君 王桂月(1344)  
外伤性脑梗死 82 例临床分析 ..... 戎建东 丁方 何瞻(1345)

高压氧联合音乐疗法对脑梗死患者运动功能的影响 .....	郑娅(1346)
重症肌无力合并胸腺瘤 17 例外科治疗效果观察 .....	王烈(1348)
探讨糖尿病对血管性痴呆认知功能影响 .....	王惠琴(1349)
中药治疗精神分裂症患者脂代谢异常的疗效分析 .....	蒋永红 王乃信 金卫东 等(1351)
经颅磁刺激治疗精神分裂症后抑郁的疗效观察 .....	邵芳 夏瑛(1352)
社区维持治疗期双相障碍患者的服药依从性调查 .....	胡坚强 张文武 徐银儿 等(1354)
尼可地尔治疗不稳定心绞痛患者的效果观察 .....	潘华素 徐春芬(1356)
参麦注射液治疗不稳定型心绞痛的临床疗效及对血清 hs-CRP、ET-1 水平的影响 .....	孙汉泽(1358)
比索洛尔联合稳心颗粒治疗特发性室性期前收缩的疗效观察 .....	沈耿生(1360)
腋静脉穿刺途径心脏起搏治疗的临床评价 .....	叶剑飞 刘晓凯 茅烯豪 等(1361)
心房颤动电复律后复发相关因素分析 .....	赵娜 谢玮(1363)
小导管胸腔引流联合负压吸引治疗继发性气胸的疗效分析 .....	金雪文 巫天贤(1365)
前列地尔联合百令胶囊对早期糖尿病肾病患者 肿瘤坏死因子- $\alpha$ 及超敏 C 反应蛋白的影响 .....	陈轩芹 吴丽芳(1366)
输卵管性不孕因素与术后预后相关性研究 .....	陈丽萍 付先虎 汪期明 等(1368)
生物反馈电刺激联合盐酸米多君治疗女性压力性尿失禁的临床观察 .....	郑世满(1370)
宫腔镜子宫内膜切除术治疗难治性功血疗效观察 .....	李艳凤 贾万伟(1371)
心理护理干预对产妇产后出血所致焦虑和抑郁性心理障碍的影响 .....	张玲(1373)
药物联合手动负压吸引器用于人工流产术的疗效观察 .....	袁亚娟 赖珍珠(1374)
支原体肺炎患儿血清炎性细胞因子的检测及临床意义 .....	王明美 沈燕女(1376)
儿童哮喘发作与呼吸道感染相关性研究 .....	江进平(1378)
开胸术后多重耐药鲍曼不动杆菌检测及重症肺炎分析 .....	徐世海(1379)
386 株耐亚胺培南病原菌分布与耐药性分析 .....	黄永将 陈海敏(1381)
电化学发光法测定血清抗环瓜氨酸肽抗体的临床应用 .....	徐克 李素蘋 金珍木 等(1383)
非住院甲状腺机能亢进患者营养素摄入状况调查和分析 .....	杨任华 谭洁 郑玲(1384)
DNMT1、DNMT3b 在胃癌中的表达及其临床意义 .....	殷科 盛贤能 郭宇 等(1386)
腹腔镜胆囊切除术中转开腹的原因及预防(附 95 例报告) .....	龚利挺 陈晓岗 姜建帅(1388)
单源 CT 能谱成像技术对减除腹部 $^{125}\text{I}$ 放射性粒子伪影的应用价值 .....	杨江华 刘淼(1390)
不同补片在腹膜前腹股沟疝修补中的应用效果比较 .....	俞丹松 陈佰文 周新华 等(1392)
无骨折脱位型颈脊髓损伤 17 例手术治疗效果观察 .....	鲍一峰 庄伟(1393)
推进筋膜瓣联合改良原位回植法修复指体末节 3 型脱套性离断疗效观察 .....	王科杰 董春钢 王欣(1395)
封闭式负压引流结合岛状皮瓣治疗下肢水瓶电解液烧伤疗效分析 .....	乐欣 吴天斌 郭薇薇(1396)
吻合器痔环切除术治疗痔病 428 例临床分析 .....	岑嘉云 胡立波 林玲莉(1398)
涎腺基底细胞腺癌 11 例临床病理分析 .....	陈健 邹云峰 徐瑛(1399)

血清细胞因子水平与卵巢癌术后抑郁的关系分析 ..... 陈凯英 邓德厚 方美玉(1401)

膀胱肉瘤样尿路上皮癌临床病理分析(附5例报告)..... 黄斌(1402)

印度白内障手法小切口与超声乳化摘除术的比较 ..... 余威德 俞存 李波(1403)

综合治疗糖尿病患者干眼50例临床分析 ..... 张迎书(1405)

Carisolv化学机械与传统机械法去龋对比分析 ..... 吴国泉(1406)

冠状动脉介入治疗并发对比剂肾病的危险因素分析及护理 ..... 张璜(1408)

颅脑损伤躁动患者高压氧治疗的预见性护理 ..... 郑燕珍 金慧君 周建萍(1409)

纤维支气管镜下给药治疗支气管结核的疗效及护理 ..... 袁虹艳(1410)

心理干预联合氟哌噻吨美利曲辛片治疗恶性肿瘤患者抑郁症的疗效观察 ..... 张湘英 彭政(1412)

责任制整体护理在乳头内陷母亲产后延伸护理中的应用 ..... 陈晓美(1413)

持续护理干预对提高产后母乳喂养成功率的影响 ..... 邬大平(1414)

培训式宣教在肠镜检查前肠道准备中的效果观察 ..... 赵盛飞 张成(1416)

持续质量改进降低随身灸致烫伤疗效观察 ..... 俞国红 汪永坚 唐娅琴(1417)

**病理报告**

以细胞毒性水肿为影像学特点的神经白塞病一例报告 ..... 金美玉 金洪国 陈雅青(1419)

双侧丘脑对称性梗死一例报告 ..... 徐华燕 徐俊 谢江文等(1420)

**讲座与综述**

危重患者早期营养支持 ..... 陆骏 刘长文 胡炜等(1421)

**编读往来**

医学文稿中缩略语使用须知 ..... (1353)

《现代实用医学》第25卷(2013年)论文分类索引 ..... (1423)

《现代实用医学》稿约 ..... (封三)

本期执行编委: 朱建华

执行编辑: 孙海儿

期刊基本参数: CN33-1268/R \* 1994 \* m \* A4 \* 120 \* zh \* P \* ¥ 10.00 \* 6000 \* 63 \* 2013-12

---

---

# MODERN PRACTICAL MEDICINE

Monthly Established in January 1994 Volume 25, Number 12 December 20, 2013

---

## Competent Authorities

The Public Health Bureau  
of Zhejiang Province

## Sponsor

Chinese Medical Association  
Ningbo Branch  
25 Yingfeng Street, Ningbo 315010

## Editing

Editorial Board of Modern Practical  
Medicine  
25 Yingfeng Street, Ningbo 315010  
Tel: (0574)87326759, 87293011  
Email: xdsyyx@126.com

## Honor Director of Editorial Board

LI Lanjuan

## Director of Editorial Board

HE Yitian

## Editor-in-chief

XU Wei

## Publishing

Publishing House, Journal  
of Modern Practical Medicine

CSSN

ISSN 1671-0800

CN 33-1268/R

## CONTENTS IN BRIEF

- The effect of calcium-sensing receptor  
on myocardial hypoxia/  
reoxygenation injury in rats**  
*BAO Xiaoming, JIANG Longfu, XU Shujun* .....(1328)
- Compound Tengligen preparation on  
CT26 tumor growth in mice and in  
vivo expression of VEGF**  
*FANG Hongming, GUO Yong, WANG Hui, et al* .....(1330)
- Efficacy of swallowing therapeutic apparatus  
combined with rehabilitation training on  
neurogenic dysphagia**  
*MA Beiyan, HU Jiangbiao, CHEN Haiting, et al* .....(1332)
- Correlation analysis of 8-iso-prostaglandin  
F<sub>2α</sub> concentration and severe  
brain injury**  
*XU Dexiao, YU Guofeng, ZHANG Zuyong, et al* .....(1335)
- Predictive value of serum calcium concentration  
on the prognosis of patients with sepsis**  
*LI Pengfei, HUANG Jingjing, YUAN Jing, et al* .....(1337)
- Application of endotracheal intubation under  
video laryngoscope in emergent first-aid**  
*LIN Xia, WANG Zeng Xian, ZHANG Dan Hong, et al* .....(1338)

方红明,郭勇,王辉,等.复方藤梨根制剂对 CT26 小鼠移植瘤的生长及瘤体内血管内皮生长因子表达的影响(见正文第 1330 页)

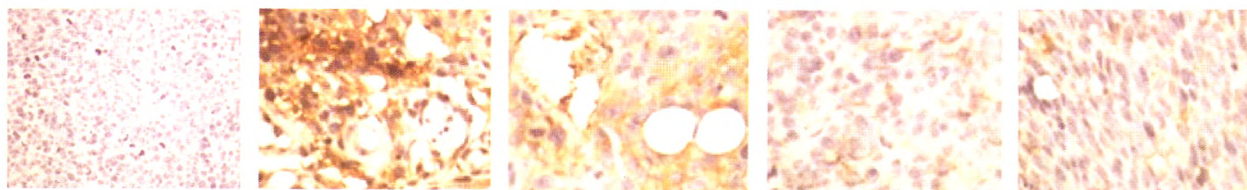


图 1 阴性对照组 VEGF 的表达(苏木素,×400) 图 2 荷瘤对照组 VEGF 的表达(苏木素,×400) 图 3 低剂量给药组 VEGF 的表达(苏木素,×400) 图 4 中剂量给药组 VEGF 的表达(苏木素,×400) 图 5 高剂量给药组 VEGF 的表达(苏木素,×400)

陈健,邹云峰,徐瑛.涎腺基底细胞腺癌 11 例临床病理分析(见正文第 1399 页)

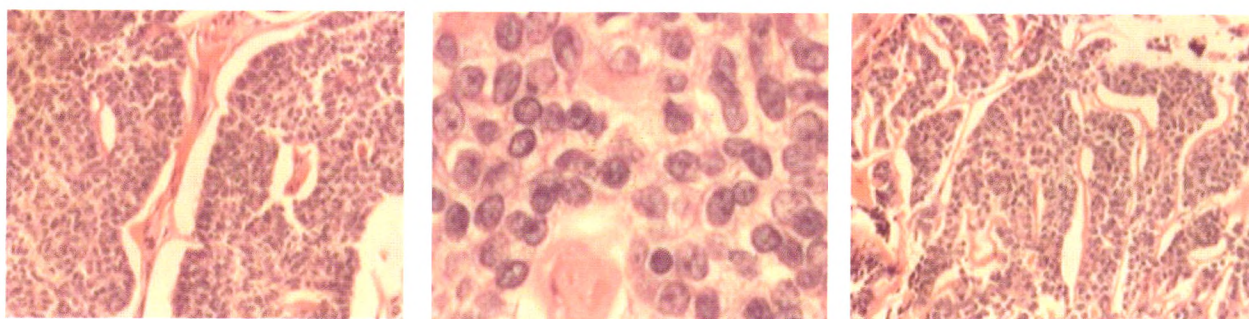


图 6 肿瘤团块或索条周边部细胞排列呈栅栏状(HE 染色,×100) 图 7 肿瘤细胞间见透明样物质小滴(HE 染色,×400) 图 8 肿瘤组织侵入周边脂肪组织(HE 染色,×100)

金美玉,金洪国,陈雅青.以细胞毒性水肿为影像学特点的神经营白塞病一例报告(见正文第 1419 页)

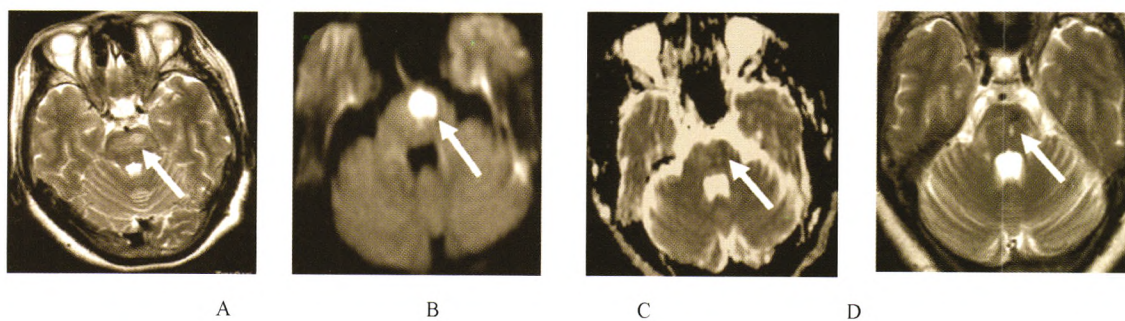


图 9 T<sub>2</sub> 加权图像显示高信号病变在左侧脑桥(A, 箭头所示); 弥散加权成像在相应的区域显示出高信号(B, 箭头所示)和 ADC 序列显示出低信号(C, 箭头所示); 治疗 5 个月后 T<sub>2</sub> 加权图像显示出高信号病灶缩小(D, 箭头所示)。

徐华燕,徐俊,谢江文,等.双侧丘脑对称性梗死一例报告(见正文第 1420 页)

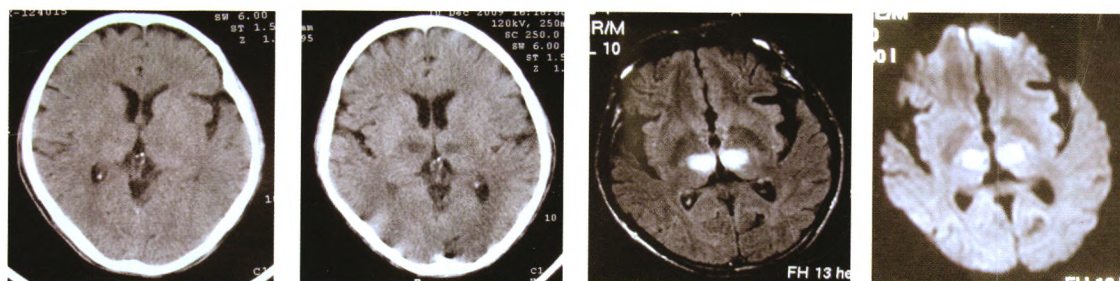


图 10 头颅 CT 未见明显异常 图 11 头颅 CT 可见双侧丘脑低密度灶 图 12 头颅 MRI flair 相、DWI 相可见双侧丘脑高信号改变