

12

2014

现代实用医学

MODERN PRACTICAL MEDICINE
XIANDAI SHIYONG YIXUE

《现代实用医学》编辑委员会

- 中国学术期刊综合评价数据库来源期刊
- 中国核心期刊（遴选）数据库收录期刊
- 中国期刊网、中国期刊全文数据库、中文科技期刊数据库、中文生物医学期刊文献数据库等收录期刊

第26卷 第12期 Vol.26 No.12

ISSN 1671-0800



9 771671 080141

万方数据



12

现代实用医学

Modern Practical Medicine

月刊 1994年1月创刊 第26卷 第12期 2014年12月20日出版

主管

浙江省卫生厅

主办

宁波市医学会

编辑

《现代实用医学》编辑委员会

315010, 浙江省宁波市避风街25号

电话: (0574)87326759, 87293011

Email: xdayyx@126.com

编委会名誉主任

李兰娟

编委会主任

何一天

总编辑

徐薇

出版

现代实用医学杂志社

315010, 浙江省宁波市避风街25号

电话(传真): (0574)87301712, 87293011

广告经营许可证号

3302004010059

印刷

浙江开源印务有限公司

发行

现代实用医学杂志社发行部

邮购

现代实用医学杂志社发行部

315010, 浙江省宁波市避风街25号

电话: (0574)87326759

封面刊名

郭沫若墨迹集字

定价

每期10.00元, 全年120.00元

中国标准连续出版物号

ISSN 1671-0800

CN 33-1268/R

2014年版权归宁波市医学会所有

除非特别声明, 本刊刊出的所有文章不代表宁波市医学会的观点

本刊如有印装质量问题, 请向本刊编辑部调换

目次

专家论坛

癫痫与抑郁共病的研究进展 陈哲萌 丁美萍(1465)

后循环缺血性脑卒中诊治进展 陈慧敏(1467)

论著

红细胞分布宽度对慢性阻塞性肺疾病

并发心力衰竭的诊断意义 喻珮 张孝钦 曹立名(1470)

临床研究

脑脊液胱抑素C和血清降钙素原检测在化脓性

和病毒性脑膜炎鉴别诊断中的意义 王峰 王卫华 李美红等(1472)

不同病因所致可逆性后部白质

脑病综合征的临床研究 王新文(1474)

高压氧治疗重型颅脑损伤气管切开

患者的疗效分析 周海燕 陈永 卢素雅等(1476)

浙东地区汉族人群低密度脂蛋白受体基因rs2228671

多态性与颅内动脉瘤的关系分析 祝捷 张辉(1477)

脑实质内神经鞘瘤6例MRI表现及分析 杜华芳 徐鹏 陈英等(1479)

认知行为疗法在失眠症患者中的应用 计峰 李长安 骆加文(1481)

社区康复干预对精神分裂症患者的

效果观察 姜雪芳 胡伟明 寿林等(1482)

帕利哌酮缓释片与利培酮片剂治疗儿童少年期

精神分裂症的对照研究 范强 王彦红 方强等(1484)

四川省芦山县地震灾区初中生心理健康

状况调查 胡旭强 陈海支 刘坚白等(1486)

认知行为治疗38例焦虑症患者的临床分析 胡央儿(1487)

心房颤动患者院内发生脑栓塞的临床分析 戎立辉 任钦(1488)

急性冠脉综合征患者经皮冠状动脉介入治疗术后

Ghrelin, obestatin水平变化及临床意义 陈玉婷 陈捷 刘刚(1490)

H型高血压与急性心肌梗死的相关性研究 吴江 董炳强(1491)

曲美他嗪在慢性心肌缺血患者中的临床应用 龚世峰(1493)

不同用药时间对瑞舒伐他汀调脂效果的影响 吕兰(1495)

血脂康对高脂血症患者的临床治疗和作用机制研究 华娟华(1496)

机械瓣膜置换术与生物瓣膜置换术治疗老年心脏瓣膜病的研究	陈立军(1498)
卡介苗多糖核酸穴位注射对支气管哮喘患者 T 细胞亚群 及哮喘控制测试评分的影响	蒋朱秀 江劲 李敏静等(1499)
无创正压通气治疗慢性阻塞性肺疾病急性加重期合并 II 型呼吸衰竭效果观察	邓朋亮(1501)
美托洛尔治疗慢性阻塞性肺疾病合并急性心肌梗死效果观察	叶玲玲(1503)
肺康复锻炼对慢性阻塞性肺疾病患者疗效的影响分析	吴尔光(1505)
经皮气管切开术与传统气管切开术在危重病患者的应用效果比较	王郁丹 乐健伟 朱建华(1506)
多西他赛联合顺铂治疗晚期肺腺癌的临床疗效分析	应筱莉 楼建 叶忠伟(1508)
瘤体直径 ≥ 5 cm 的胃间质瘤 54 例 CT 影像学表现	张新友 徐鹏举(1509)
XELOX 方案和改良 FOLFOX6 方案治疗晚期胃癌的效果观察	梁琳春 褚斌斌 袁谊(1511)
腹腔镜用于急腹症诊治疗效分析	黄荣(1513)
介入性超声引导经皮穿刺置管引流在重症急性胰腺炎中的治疗价值	黄阿方 冯文明 陆文明等(1514)
胰腺实性假乳头状瘤 CT 与超声诊断分析	王伟根(1515)
HMGI-C 基因表达预测表阿霉素治疗乳腺癌效果的作用	贺新伟(1517)
阴道镜诊断宫颈上皮内瘤变的准确性判断	沈淑芳(1518)
经阴道四维子宫输卵管超声造影在女性不孕症诊断中的临床应用	李斌 严春阳 陈春鸿(1520)
两种剂量垂体后叶素在腹腔镜下子宫肌瘤剔除术中的应用	金博弘 崔李宁(1522)
地佐辛、芬太尼、芬太尼联合曲马多在全子宫切除术后镇痛中的效果分析	王文勇(1524)
黄芪治疗羊水偏少的临床疗效分析	徐秀叶(1526)
产前应用超声测量评估胎儿体质量的方法学探讨	吴小欢 杜志梅(1527)
综合疗法抢救产科急性弥漫性血管内凝血患者的效果观察	邵顺芳(1529)
小剂量布地奈德雾化吸入治疗小儿支气管肺炎疗效观察	夏小娇(1531)
儿童过敏性紫癜早期口服激素治疗的疗效分析	黄富军(1532)
学龄前儿童急性阑尾炎 61 例临床分析	金建荣(1534)
弱视儿童治疗依从性影响因素的研究	王鹏赞 袁建树 王育文(1536)
2 型糖尿病合并骨质疏松症的相关影响因素分析	房玲玲 张启华(1537)
社区管理对象山半岛糖尿病患者遵医行为及预后的影响	赖忠庆 杨小燕 鲍红丹(1540)
类风湿关节炎与骨质疏松的相关性研究	姚亚萍 徐再行 李宇宁(1541)
肾康注射液治疗慢性肾功能不全的疗效和安全性观察	蔡珂丹 罗群 高燕红等(1543)
有氧运动对血液透析患者钙磷代谢水平的影响研究	胡蕾滨 翁亚萍 柳春波等(1545)
参附注射液对脓毒症患者心肌保护作用的临床观察	林茂恩 曾为伦 潘仕海等(1546)
急性白血病 P53 蛋白表达与化疗效果的关系	沈伟鹏 刘加军 徐妍(1548)
成分输血对治疗慢性贫血患者的临床分析	许国华(1549)
降钙素原、超敏 C 反应蛋白检测在产后感染诊断中的应用	李冬梅 胡利春(1551)
生物反馈电刺激仪治疗前列腺手术后下尿路症状的临床研究	虞捷 王卫红 胡勤波等(1552)
东菱克栓酶联合前列地尔注射液治疗突发性感音神经性聋疗效观察	毛振宇 江涛(1554)
MR DWI 及 ADC 值定量分析在鉴别老年人椎体良、恶性骨折中的应用	沈立盛 马周鹏 于骞等(1556)
腰椎体骨松质 CT 值检测在骨质疏松症诊断中的价值	陈金春 吴焕林 高源统等(1557)

腹股沟疝无张力修补术后阴囊肿痛原因分析 万恒进(1559)

下腰痛患者的 Modic 改变的流行病学分析 庄伟 庄汝杰(1560)

同侧腓绳肌腱联合部分腓骨长肌腱移植治疗膝关节后交叉韧带合并后外侧复合体损伤效果观察 尹振春 庞清江(1562)

封闭式负压引流术在骨科创伤感染中的应用效果分析 孙慎(1564)

关节镜下去神经术治疗膝骨性关节炎效果观察 胡涌亮 管四炎 汪晓凡等(1566)

微创手术治疗老年股骨转子间骨折的效果分析 蒋曙 吴昶(1567)

足踝部闭合性骨折合并软组织损伤中药贴敷治疗效果观察 陈晓霞(1569)

急救程序化管理在创伤急诊中的应用 林杭(1571)

两种型号的自动免疫组化染色机的应用及体会 张雯静 陈洁 孔静萍(1572)

门诊 4 216 张处方抗菌药物应用调查与分析 陈丽芳(1574)

临床分离嗜麦芽窄食单胞菌的 5 年耐药性监测 毛孝钢 王峰(1575)

斑点杂交法检测耐甲氧西林金黄色葡萄球菌耐药基因 mecA 的临床研究 李宇宁 徐再行 刘东海(1577)

2005—2013 年宁波市医院冷沉淀使用情况调查 叶春艳 俞勇 陈伟岳(1578)

乙醇所致震颤谵妄患者的临床护理 章小燕(1580)

舒适护理在脑外科病房中的应用 姜芬芬(1581)

CT 定位下颅内血肿清除术的临床观察与护理 吴虹玉(1582)

高钠透析预防低血压的效果及护理 钱凌红(1584)

循证护理在剖宫产围手术期的应用价值分析 张玲(1585)

细节管理在手足口病门诊输液中的应用 邱世伟(1587)

梗阻性黄疸患者超声引导下经皮肝胆管穿刺引流术的护理体会 吴燕琴(1588)

吻合器痔切除术术后外冲洗液护理治疗混合痔效果观察 刘润香(1590)

放射性 ¹²⁵I 粒子植入治疗晚期肿瘤患者的手术配合与护理 章一寅(1591)

腹股沟复发疝患者心理干预效果观察 周慧平(1592)

重症医学科护士心理压力分析及应对措施 王林香 陈宇秀 单礼单(1593)

病例报告

 内囊预警综合征静脉重组组织型纤溶酶原激活剂溶栓二例并文献复习 周佳佳 罗本燕(1595)

 肾移植术后并发吉兰-巴雷综合征二例报告 谭炼 胡东军(1597)

讲座与综述

 血清 IgE 与缺血性脑卒中的相关性研究 张慧敏 秋超 金鑫等(1598)

《现代实用医学》第 26 卷(2014 年)论文分类索引 (1601)

本期执行编委: 陈慧敏

执行编辑: 孙海儿

期刊基本参数: CN33-1268/R * 1994 * m * A4 * 136 * zh * P * ¥ 10.00 * 6000 * 83 * 2014-12

MODERN PRACTICAL MEDICINE

Monthly Established in January 1994 Volume 26, Number 1 January 20, 2014

Competent Authorities

The Public Health Bureau
of Zhejiang Province

Sponsor

Chinese Medical Association
Ningbo Branch
25 Yingfeng Street, Ningbo 315010

Editing

Editorial Board of Modern Practical
Medicine
25 Yingfeng Street, Ningbo 315010
Tel: (0574) 87326759, 87293011
Email: xdsyyx@126.com

Honor Director of Editorial Board

LI Lanjuan

Director of Editorial Board

HE Yitian

Editor-in-chief

XU Wei

Publishing

Publishing House, Journal
of Modern Practical Medicine

CSSN

ISSN 1671-0800
CN 33-1268/R

CONTENTS IN BRIEF

- Diagnostic significance of red blood cell distribution width
in the determination of COPD patients
complicated with heart failure**
YU Sa, ZHANG Xiaoqin, CAO Liming(1470)
- Differential diagnosis value of cerebrospinal fluid cystatin C and serum
procalcitonin on purulent meningitis and viral meningitis**
WANG Feng, WANG Weihua, LI Meihong, et al(1472)
- Clinical research on reversible posterior
leukoencephalopathy syndrome
due to different etiologies**
WANG Xinwen(1474)
- Efficacy of hyperbaric oxygen treatment for
severe brain injury patients
with tracheotomy**
ZHOU Haiyan, CHEN Yong, LU Suyu, et al(1476)
- Relation analysis of low density lipoprotein receptor
gene rs2228671 polymorphism and
intracranial aneurysm**
ZHUJie, ZHANG Hui(1477)
- MRI performance and analysis of six cases
of brain parenchyma schwannoma**
DU Huafang, XU Peng, CHEN Ying, et al(1479)

张雯静, 陈洁, 孔静萍. 两种型号的自动免疫组化染色机的应用及体会(见正文第 1572 页)

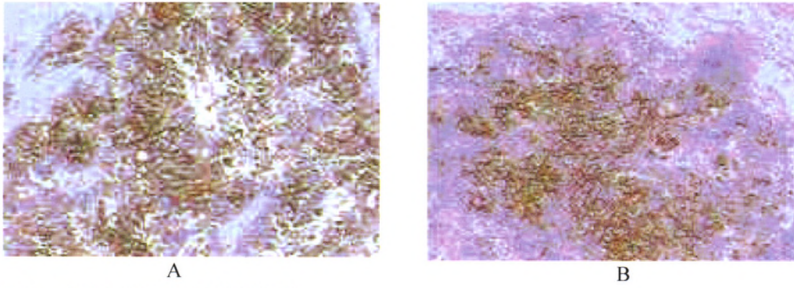


图1 免疫标记 CA125 胞浆阳性
A: BenchMark XT 染色机($\times 200$); B: Autostainer Link 48 染色机($\times 200$)

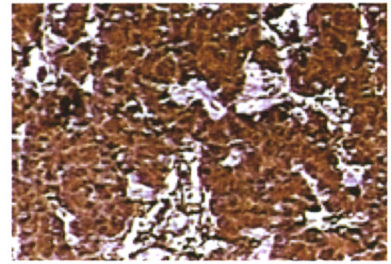


图2 组织体积较大, 图上半区染色强度比下半区深(Autostainer Link 48 染色机)

毛孝钢, 王峰. 临床分离嗜麦芽窄食单胞菌的 5 年耐药性监测(见正文第 1575 页)

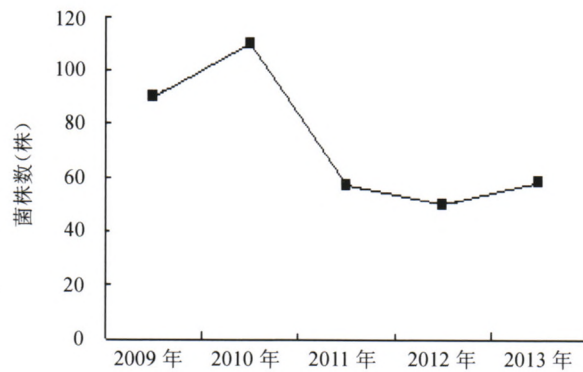


图3 5 年间嗜麦芽窄食单胞菌分离数

李宇宁, 徐冉行, 刘东海. 斑点杂交法检测耐甲氧西林金黄色葡萄球菌耐药基因 *mecA* 的临床研究(见正文第 1577 页)

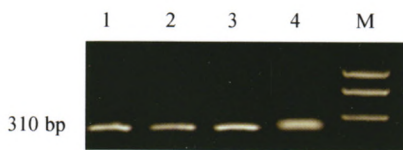


图4 PCR 检测 *mecA* 基因
注: M 为 Marker, 1 为阳性对照, 2~4 为阳性样本。

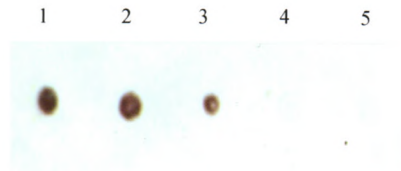


图5 斑点杂交检测 *mecA* 基因
注: 1 为阳性对照, 2~3 为阳性样本, 4 为阴性对照, 5 为阴性样本。

周佳佳, 罗本燕. 内囊预警综合征静脉重组组织型纤溶酶原激活剂溶栓二例并文献复习(见正文第 1595 页)

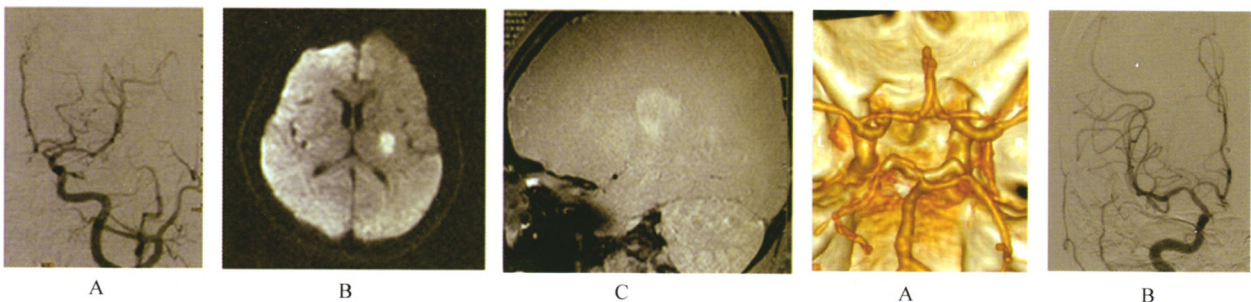


图6 A 为 DSA: 左侧 MCA 未见管腔狭窄。B 为 DWI: 左侧基底节区见高信号灶。C 为左侧 MCA HR-MRI: 管壁未见动脉粥样硬化斑块。
图7 A 为 颅脑血管 CTA: 右侧大脑中动脉 M1 段、右侧大脑前动脉 A1 段局限性狭窄。B 为 DSA: 右侧大脑中动脉 M1 段狭窄。