

ISSN1671-0800

CN 33-1268/R

3

2014

现代实用医学

MODERN PRACTICAL MEDICINE
XIANDAI SHIYONG YIXUE

《现代实用医学》编辑委员会

- 中国学术期刊综合评价数据库来源期刊
- 中国核心期刊（遴选）数据库收录期刊
- 中国期刊网、中国期刊全文数据库、中文科技期刊数据库、中文生物医学期刊文献数据库等收录期刊

第26卷 第3期 Vol.26 No.3

ISSN 1671-0800



03>

9 771671 080141

万方数据

现代实用医学

Modern Practical Medicine

月刊 1994年1月创刊 第26卷 第3期 2014年3月20日出版

主管

浙江省卫生厅

主办

宁波市医学会

编辑

《现代实用医学》编辑委员会
315010, 浙江省宁波市迎凤街25号
电话: (0574)87326759、87293011
Email: xdsyxx@126.com

编委会名誉主任

李兰娟

编委会主任

何一天

总编辑

徐薇

出版

现代实用医学杂志社
315010, 浙江省宁波市迎凤街25号
电话(传真): (0574)87301712、87293011

广告经营许可证号

3302004010059

印刷

浙江开源印务有限公司

发行

现代实用医学杂志社发行部

邮购

现代实用医学杂志社发行部
315010, 浙江省宁波市迎凤街25号
电话: (0574)87326759

封面刊名

郭沫若墨迹集字

定价

每期10.00元, 全年120.00元

中国标准连续出版物号

ISSN 1671-0800
CN 33-1268/R

2014年版权归宁波市医学会所有

除非特别声明, 本刊刊出的所有文章不代表宁波市医学会的观点

本刊如有印装质量问题, 请向本刊编辑部调换

目次

专家论坛

- 妊娠合并甲状腺功能减退的孕期管理 张檀 程显(241)
妊娠合并卵巢肿瘤的诊治进展 崔李宁(243)
剖宫产瘢痕妊娠的个体化治疗 邵华江 吴映云(246)
做好围孕期保健, 减少母儿不良结局 范琦慧(248)

论著

- 血清同型半胱氨酸在胚胎停止发育中
检测的临床意义 虞如芬 陈金春 蔡丽梅等(250)

临床研究

- 血浆置换在治疗妊娠合并
高脂血症中的应用 欧积岚 毛美亚 张富斌等(253)
天花粉蛋白保守治疗剖宫产
瘢痕妊娠的临床观察 潘珊 毛嘉平 徐兴云(254)
极度早产胎膜早破的危险因素
及其妊娠结局的初步研究 姚爱琴(256)
小剂量米索前列醇引产用于足月妊娠
合并胎膜早破的探讨 徐学麟 钱镕 叶元芬等(258)
妊娠期高血压疾病患者尿酸测定的
临床意义 胡晴雁 杨素青 黄青春(259)
舟山海岛地区不同孕期妇女甲状腺激素
参考值范围的建立 徐海耿 毛亚飞 王晔恺等(261)
甲氨喋呤与米非司酮联合治疗
异位妊娠的疗效观察 钟富琴(262)
孕产妇血清铬元素与糖代谢异常相关性探讨 吴仲莱(264)
宫颈扩张球囊用于足月引产
120例临床分析 应红军 江元 范琦慧等(265)
右美托咪定滴鼻用于无痛
人工流产术的临床观察 戚剑敏 陈骏萍 任海珍(267)
卡前列甲酯栓与缩宫素用于无痛人流术的
效果观察 吴聪聪 王向云 黄玲聪(269)
腹腔镜下及开腹全子宫切除术对患者
生活质量影响的对比分析 陈洁(270)

腹腔镜与开腹宫颈癌根治术的临床对比分析	张百蕾 赵玲军(272)
超声介入下注射硬化剂治疗剖宫产子宫切口妊娠 10 例初探	张淑珍 童水娟 寿坚(274)
药物流产和人工流产终止早期妊娠的比较	杨记评(275)
不典型心肌梗死 16 例误诊分析	夏平达 邹何慧 易斌(277)
阿托伐他汀联合胺碘酮预防阵发性房颤的临床观察	孙汉泽 孙智魁(278)
曲美他嗪治疗冠心病合并慢性心功能不全的临床研究	严冰(279)
VEGF 及 HIF-1 α 在阻塞性睡眠呼吸暂停低通气综合征合并冠心病患者中的表达	徐珏 马兵良 张琪等(281)
社区干预对高血压患者血压晨峰和变异性的影响	吴小敏(282)
急性冠脉综合征经皮冠状动脉成形术前合用一次大剂量他汀 及叶酸对血清炎症指标及促炎指标的影响	陈国方 蔡小婕(284)
苯磺酸左旋氨氯地平联合氢氯噻嗪治疗中、重度老年高血压的临床观察	薛韶文(285)
出院随访干预对缺血性脑卒中患者自我管理能力的影 响	袁赛霞 郑佩君(287)
视神经脊髓炎 27 例临床分析	孙琪 李锐(288)
柴胡疏肝散加减联合阿米替林治疗纤维肌痛综合征的临床观察	王国芬 陈世宏 李星等(289)
乙型病毒性肝炎患者血小板参数检测的临床分析	秦启燕(290)
慢性 HBV 携带者临床与肝组织病理关系探讨	谢蕾(292)
pN0 早期胃癌淋巴结微转移的临床分析	金晓辉 丁小云 屠林波等(293)
胶囊内镜用于小肠疾病诊断的临床价值探讨(附 52 例分析)	王建华(295)
ERCP 在老年胆胰疾病患者中的应用分析	袁晓刚 黄志刚 张学松(297)
沙格列汀联合二甲双胍治疗 2 型糖尿病的疗效及安全性评价	何莉颖 方明(299)
不同低剂量药物组合对慢性支气管炎疗效观察	周文武(300)
老年支气管哮喘患者生命质量影响因素及相关性分析	朱聪 陈敏 胡丹红等(302)
三维适形放疗联合长春瑞滨加顺铂同步化疗治疗 III 期非小细胞肺癌的临床研究	饶创宙 张琛 杨璐等(304)
改良认知行为治疗对脊柱肿瘤患者免疫与生活质量的影响	尹婵 刘新福 曾明安(306)
高中生正畸认知及相关心理调查分析	高慧英(308)
心血管疾病与精神心理因素的关系分析	谢有权(309)
宁波市感染性腹泻病原学监测结果分析	张育禾 徐丽萍 张朝阳等(311)
泌尿系感染的病原菌分布及耐药性检测	张晓群 张媛媛(313)
急诊鼻胆管引流治疗高龄急性重症胆管炎的临床价值	李东恩 宋甫春(315)
右美托咪定对老年腹腔镜胆囊切除患者围术期肾功能的影响	张百军 郑昱 郑君刚等(316)
下咽癌累及食管入口手术分析	王文栋 郭良 赵坚强等(318)
腓肠神经营养血管蒂岛状皮瓣在足踝部皮肤缺损中的临床应用	刘剑飞 章允刚 章允志等(319)
CO ₂ 气腹对糖尿病患者胰腺功能影响的临床研究	王超洋 饶坚忠 王兴良等(321)
非小细胞肺癌术后再次切除手术 21 例疗效分析	梁志刚 励新健 周增辉(323)
降钙素原指导下急性阑尾炎术后抗生素应用研究	李绍堂 蒋飞照 阮小蛟等(325)
基层医院腹部闭合伤中脾损伤 109 例诊治分析	洪维聪 王冲杰 胡耿东等(326)
右美托咪定对食管癌患者术后镇痛效果的影响	钱海英 郑晋伟(328)
微型锁定加压钢板治疗粉碎性掌骨骨折 20 例分析	吴凌峰 蔡晓斌 蓝益南等(329)
老年人股骨粗隆间骨折的手术及康复治疗分析	郭旭 方忠朝 张晋等(330)

- 股骨近端髓内钉内固定与人工股骨头置换治疗高龄股骨粗隆间骨折疗效比较 吴小川 王磊(332)
- 伤椎椎弓根螺钉固定治疗胸腰椎爆裂骨折疗效分析 刘敏波 朱宝华 朱仲鑫等(333)
- 保守治疗及手术治疗肱骨近端 Neer 分型 II ~ III 型骨折疗效比较 柯春海 祝慧敏 吴权(335)
- 跟骨骨折 Sanders 分型 III ~ IV 型钢板内固定术后并发症分析 柯西江 李纯志 林志刚等(336)
- 血浆 D-二聚体进口、国产试剂相关性的比对及在骨科创伤患者中的应用 姚亚萍 汤卓琼 徐再行(338)
- 血清 25-(OH)D₃ 和 IgE 在细支气管炎儿童中的检测及临床意义 沈定 吴鸣 陈俊国等(340)
- 蓝芩口服液治疗儿童肠系膜淋巴结炎的疗效观察 陈凯 陈妙 杜青(341)
- 健康体检者恶性肿瘤相关物质群检测结果分析 陈寿林 朱生芝(342)
- 内窥镜引导玻璃体手术治疗伴屈光介质混浊眼内炎的疗效观察 毛静海 周和定(344)
- 普查人群中液基细胞学对腺上皮病变诊断的结果分析 王存单(345)
- 原发性卵巢甲状腺类癌合并成熟性畸胎瘤临床病理分析 王素英 张慧芝(347)
- MRSA 菌皮肤软组织炎症分离株黏附素与细胞毒素编码基因研究 陈意振 李潮(348)
- 微探头超声对直肠类癌的诊治价值 陆静静(350)
- 高频超声对 X 线胸片初诊阴性的肋骨骨折病例的探讨 顾海英(351)
- 16 层螺旋 CT 低剂量扫描及三维重建技术在食管异物中的诊断价值 施少华 黄贤华 王旭荣等(352)
- 低剂量 CT 扫描技术在不同 BMI 人群颈椎间盘扫描中的应用探讨 盛爱珠 周建勤 李俊等(354)
- 胃神经鞘瘤 9 例临床及影像分析 任峰 姚凤明 胡铁波等(355)
- 宁波市大榭开发区艾滋病哨点监测结果分析 邱晓波(357)
- 持续负压封闭引流技术在治疗热压伤 III 度创面中的应用 晋国营 范友芬 何祥辉等(358)
- 重度烧伤患者早期血清降钙素原检测的临床意义 陈粹 晋国营 李吉良等(360)
- 回收式自体输血患者血象及凝血象的观察 郑红波 王祥德(361)
- 白蛋白双试剂和单试剂测定方法的初步评价 赵峰(363)
- 门诊抗菌药物不合理应用情况分析及其干预对策探讨 滕显木(364)
- 老年糖尿病患者足溃疡护理分析 徐亚琴 王小红(365)
- 预见性护理在恶性梗阻性黄疸患者中的应用 姚惠 徐琴鸿(367)
- 思维导图在经内镜逆行胰胆管造影术后并发症护理中的应用 冯小平(368)
- 血栓性血小板减少性紫癜的护理 林怡(370)
- 品管圈在提高实习护生对临床带教老师教学评价中的应用 蒋红娜 顾燕儿 潘丽莲等(371)
- 静脉留置针在儿科护理中的应用效果分析 周佩艳(373)
- 护理风险管理在跨科收治患者管理中的应用 陆兰芬 杨益兰(374)

病例报告

- 系统性红斑狼疮合并播散性奴卡菌病一例并文献复习 华丽 杜红卫 吴红华(376)

本期执行编委: 张檀

执行编辑: 姜晓庆

期刊基本参数: CN33-1268/R * 1994 * m * A4 * 136 * zh * P * ¥ 10.00 * 6000 * 86 * 2014-3

MODERN PRACTICAL MEDICINE

Monthly Established in January 1994 Volume 26, Number 3 March 20, 2014

Competent Authorities

The Public Health Bureau
of Zhejiang Province

Sponsor

Chinese Medical Association
Ningbo Branch
25 Yingfeng Street, Ningbo 315010

Editing

Editorial Board of Modern Practical
Medicine
25 Yingfeng Street, Ningbo 315010
Tel: (0574)87326759, 87293011
Email: xdsyyx@126.com

Honor Director of Editorial Board

LI Lanjuan

Director of Editorial Board

HE Yitian

Editor-in-chief

XU Wei

Publishing

Publishing House, Journal
of Modern Practical Medicine

CSSN

ISSN 1671-0800

CN 33-1268/R

CONTENTS IN BRIEF

Clinical significance of serum homocysteine

in embryon stopping development

YU Rufen, CHEN Jinchun, CAI Limei, et al (250)

Application of plasmapheresis among

pregnant women with hyperlipidemia

OU Jilan, MAO Meiya, ZHANG Fubin, et al (253)

Clinical observation of trichosanthin

conservative treatment of

cesarean scar pregnancy

PAN Shan, MAO Jiaping, XU Xingyun (254)

Risk factors and pregnancy outcome of

extremely premature rupture

of membranes

YAO Aiqing (256)

Small doses of misoprostol for induction

of labor at term pregnancy with

premature rupture of membranes

XU Xuelin, QIAN Rong, YE Yuanfen, et al (258)

Clinical significance of serum uric acid

determination of hypertensive

disorders during pregnancy

HU Qingyan, YANG Suqing, HUANG Qingchun (259)

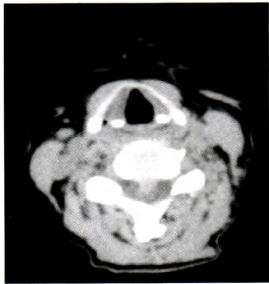


图 1a BMI < 18 kg/m²(140 kV, 250 mAs)

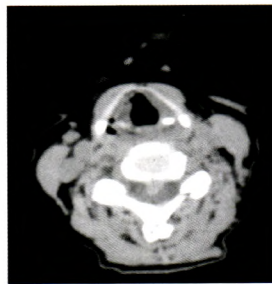


图 1b BMI < 18 kg/m²(140 kV, 90 mAs)

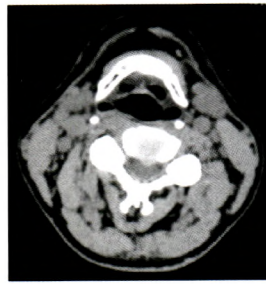


图 2a BMI 18~24 kg/m²(140 kV, 250 mAs)

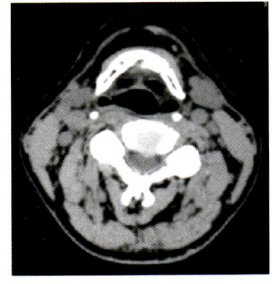


图 2b BMI 18~24 kg/m²(140 kV, 120 mAs)

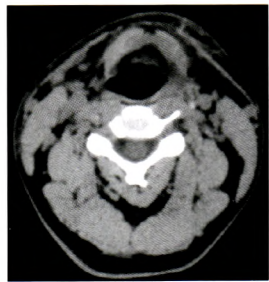

图 3a BMI 25~30 kg/m²(140 kV, 250 mAs)

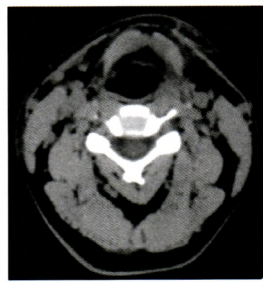

图 3b BMI 25~30 kg/m²(140 kV, 150 mAs)

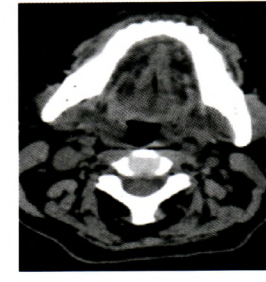
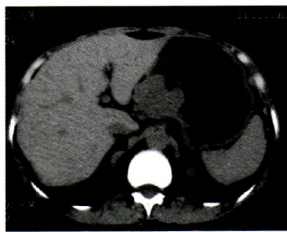


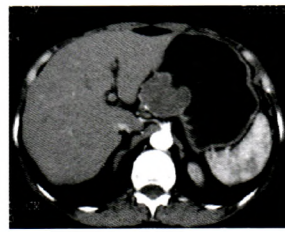
图 4a BMI > 30 kg/m²(140 kV, 250 mAs)

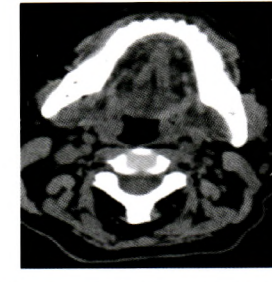

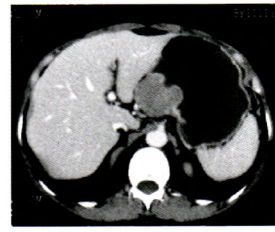
图 4b BMI > 30 kg/m²(140 kV, 180 mAs)



5



6



7

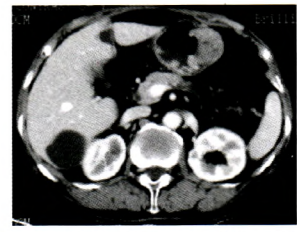


图 8 胃体部大弯侧神经鞘瘤误诊胃癌,静脉期示胃体部大弯侧卵圆形软组织肿块,大小 3.3 cm×2.5 cm×2.5 cm,其内可见斑点状及小条状低密度影,提示黏液变性。病理证实胃体肌壁间神经鞘瘤,细胞轻中度不典型,肿块表面糜烂。

图 5~7 同一病例,胃体小弯侧神经鞘瘤误诊间质瘤。图 1:胃体小弯侧类圆形肿块,大小 4 cm×4 cm×3 cm,密度均匀,黏膜面见杯口状凹陷溃疡;图 2:CT 动脉期,肿块轻度强化,黏膜明显线条状强化,在溃疡处凹陷中断;图 3:CT 静脉期,肿块中度强化,黏膜线条状强化仍明显。

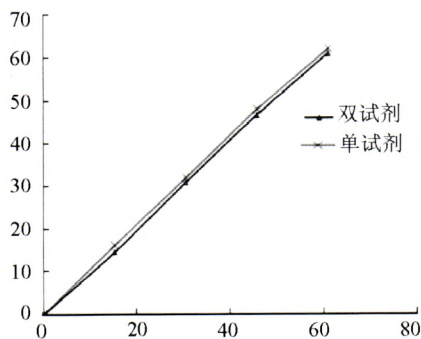


图 9 双试剂和单试剂检测 ALB 的线性回归曲线

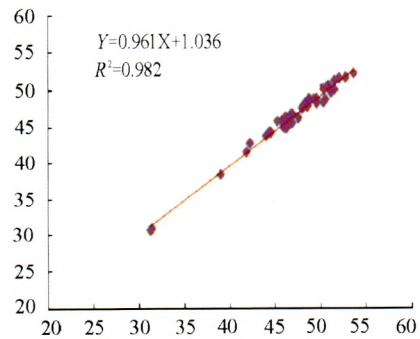


图 10 双试剂和单试剂检测 ALB 的相关性比较