

7

2014

现代实用医学

MODERN PRACTICAL MEDICINE
XIANDAI SHIYONG YIXUE

《现代实用医学》编辑委员会

- 中国学术期刊综合评价数据库来源期刊
- 中国核心期刊（遴选）数据库收录期刊
- 中国期刊网、中国期刊全文数据库、中文科技期刊数据库、中文生物医学期刊文献数据库等收录期刊

第26卷 第7期 Vol.26 No.7

ISSN 1671-0800



07>

9 771671 080141

万方数据

现代实用医学

Modern Practical Medicine

月刊 1994年1月创刊 第26卷 第7期 2014年7月20日出版

主管

浙江省卫生厅

主办

宁波市医学会

编辑

《现代实用医学》编辑委员会

315010, 浙江省宁波市避风港25号

电话: (0574)87326759, 87293011

Email: xdsyxx@126.com

编委会名誉主任

李兰娟

编委会主任

何一天

总编辑

徐薇

出版

现代实用医学杂志社

315010, 浙江省宁波市避风港25号

电话(传真): (0574)87301712, 87293011

广告经营许可证号

3302004010059

印刷

浙江开源印务有限公司

发行

现代实用医学杂志社发行部

邮购

现代实用医学杂志社发行部

315010, 浙江省宁波市避风港25号

电话: (0574)87326759

封面刊名

郭沫若墨迹集字

定价

每期10.00元, 全年120.00元

中国标准连续出版物号

ISSN 1671-0800

CN 33-1268/R

2014年版权归宁波市医学会所有

除非特别声明, 本刊刊出的所有文章不代表宁波市医学会的观点

本刊如有印装质量问题, 请向本刊编辑部调换

目次

专家论坛

早期食管癌及癌前病变的内镜切除治疗 杨建民(785)

晚期胃癌分子靶向治疗的临床应用 费保莹 金婷(787)

胰腺囊性病变的评估和处理 黄志刚(790)

论著

放大胃镜结合窄带成像技术

在早期胃癌中的临床应用 高志强 黄志刚 陆宏娜等(793)

胃癌患者血清 miR-300 的表达

及临床意义 龙香娥 董琛 杨杰等(796)

临床研究

50例炎症性肠病患者营养状况分析 叶泉忠 王莉娟 程瑾(799)

MMP-3 和 TIMP-3 在胃癌中的表达

及其临床意义 马海青 嵇学仙(801)

草酸铂联合卡培他滨化疗方案治疗

晚期结直肠癌的疗效观察 刘翰林 马学强 朱雄文(803)

胰腺浆液性囊腺瘤 32例临床分析 王高卿 虞伟民 华永飞等(805)

急性等容血液稀释联合低中心静脉压

对胃黏膜 pH 值的影响 张崧 周莹 沈华春等(806)

表皮生长因子和β葡萄糖醛酸糖苷酶

与母乳性黄疸的相关性 严志君 罗芳(808)

丹参多酚酸盐治疗脑梗死的临床疗效

和血液流变学的影响 潘林花 张林灿(810)

非瓣膜性心房颤动脑卒中危险因素的临床研究 徐巧玲(811)

肌钙蛋白 I 及 N 末端脑钠肽前体与危重症患者

病情严重程度的相关性研究 钟海江(813)

丹参酮 II A 磺酸钠注射液治疗不稳定型

心绞痛临床疗效观察 何飞 周新浪(815)

低频电刺激联合冰棉棒刺激对脑卒中后

吞咽障碍的疗效评估 王弋平 杨静芝 池丽芬等(816)

原发性高血压患者脉压指数、颈动脉内膜中

膜厚度与超敏 C 反应蛋白的

相关性研究 李碎朋 方汉云 潘建生等(818)

瑞舒伐他汀对原发性高血压患者血压及超敏 C 反应蛋白影响的研究	王丽丽(819)
冠心病心绞痛患者 PCI 术治疗与保守治疗的临床效果比较	夏里丰 吴国红 胡霞(821)
动静脉内瘘动脉瘤形成的原因及预防措施	莫雪梅 范汝艳 周建芳(822)
血管性帕金森综合征的临床特点及影像学分析	刘静(824)
影响急性呼吸窘迫综合征患者预后的危险因素及临床应对分析	毛标兵 徐利明 蔡晓艳(825)
氧气雾化与超声雾化吸入盐酸氨溴索治疗矽肺合并呼吸道感染的对比分析	李益琪 朱伟 顾欢等(827)
射频消融联合化疗治疗局部晚期非小细胞肺癌近期疗效观察	朱勇刚 周成伟 卢斌等(829)
应用 α 硫辛酸联合甲钴胺治疗初诊糖尿病周围神经病变 30 例疗效分析	朱岚 徐新鹏 金剑虹等(831)
重症肌无力患者 142 例临床分析	王美萍 耿昱(832)
原发睾丸弥漫大 B 细胞淋巴瘤 9 例临床观察	夏永明 郑宇 王明等(834)
腹膜透析患者钙磷代谢状况 73 例临床分析	郭利明 薛聪萍 费锦萍(835)
非预防性使用抗菌药物与乳腺手术后伤口感染关系的研究	叶光(837)
开腹手术与腹腔镜手术治疗肠粘连疗效对比研究	胡永明(838)
老年自发性乙状结肠穿孔 14 例诊治分析	张海强 谭麟(839)
股前外侧皮瓣修复四肢大面积软组织缺损 26 例分析	吕建敏 吴建伟 李建瑞(841)
品管圈在急性阑尾炎术前准备中的应用	管敏芳 顾国文(842)
地佐辛用于腹腔镜胆囊切除手术苏醒期的镇痛效果观察	张力(844)
腹腔镜下腹股沟疝修补术联合不同类手术疗效观察	甘亮珠 刘中奇 胥恒(846)
脐带附着异常 610 例临床分析	吕清媛 邹亘 陈丹青等(847)
宫腔镜手术联合黄体酮治疗子宫内膜息肉的临床效果分析	郑海珍 陈彩飞(849)
孕母血清生化指标与胎儿体表及结构异常的关系	沈亲亲 张檀(851)
腹腔镜剔除术与开腹术治疗子宫肌瘤的疗效比较	王翼飞 郭婉姣 卢一丹(853)
初产妇剖宫产焦虑心理的干预	周晓 陆艳 郑伊莎等(854)
急救模拟培训对妇产科护士急救能力和患者满意度的影响	杨丽琴(856)
中药保留灌肠在妇科手术后的应用时机分析及护理体会	陈丽 吴丽芳 潘雨萍(858)
小儿重症支原体肺炎临床高危因素分析	贺登科(859)
神经生长因子及脑活素联合应用对新生儿缺氧缺血性脑病的疗效观察	邓秀睿 黄育丹 陈清等(861)
反复呼吸道感染患儿免疫功能调查结果分析	陈雅琴 龙旭浩 黄伟等(862)
三种材料修复磨牙效果观察	陈晓玲(864)
IOL-Master 与接触式 A 型超声测量屈光不正和视力正常者 角膜曲率及眼轴长度的比较研究	吴慧锋 王颖君 赵丹等(865)
外伤性低眼压的原因及诊治分析	刘小女 杨一涛(867)
OCT 在白内障超声乳化联合人工晶体植入术前后黄斑病变的诊断价值	王颖君 吴慧锋 赵丹等(868)
翼状胬肉切除联合自体角膜缘干细胞移植术效果分析	沈晨凯 范迪柳 罗钻杰等(870)
挫伤性眼前房出血继发性青光眼 49 例临床分析	胡灯群 喻相林(872)
聚肌胞、维 A 酸软膏联合左旋咪唑治疗扁平疣疗效分析	杨璐 任雅君(874)
心理护理对酒精诱导精神障碍患者焦虑情绪的影响	石辉东(875)

老年患者非心脏手术后认知功能障碍

与围术期血清兴奋性氨基酸含量的关系 邓迎丰 徐义国 黄建平(877)

宁波市中学生自杀行为的流行现状及其危险因素分析 龚清海 童思维 李寿俊等(879)

抑郁症状与工作倦怠程度、人格特质相关性探讨 陈亚萍 冯永铭 赵薇(881)

口服胃窗超声造影在胃癌术前评估中的价值 薛念余 许幼峰 张盛敏等(883)

阑尾黏液性囊腺瘤的超声、CT 诊断分析 胡孟军 王春 黄声岳(885)

B 超对原发性阑尾肿瘤的诊断价值 章萍(887)

超声造影对肝硬化背景下小肝癌和增生结节的诊断价值 叶明 司徒明珠 严赞(888)

经阴道超声联合腹部按压法早期诊断宫外孕的应用体会 李岩玲 费敬英(890)

甲状腺肿瘤应用超声诊断的准确性及价值 金松园(891)

超声心动图对心尖肥厚型心肌病及早期心尖肥厚型心肌病的诊断价值分析 张宁霞 邹彩萍 章建静(893)

三维超声容积自动测量技术测量胎儿后颅窝池容积与孕周的相关性研究 曾晓茹 薛行芳 刘芳(895)

腹膜后节细胞神经瘤 8 例 CT 与 MRI 诊断分析 尹森琴 刘永强 张国正等(897)

MSCT 低剂量扫描在腰椎检查中的应用研究 罗小平 翁新茫 徐伟峰等(898)

16 层螺旋 CT 诊断卵巢子宫内异位囊肿临床分析(附 20 例报告) 杨建明 董伟 沈娅琼(901)

腮腺腺淋巴瘤 MSCT 表现与病理对照分析 陈春强 毛新峰 黄小燕等(902)

宫颈腺样基底细胞癌的临床病理学观察 毛晓曦 骆利康(904)

中枢神经细胞瘤 8 例影像及病理学分析 郭永强 舒仁义 朱科铭(905)

多参数流式细胞术检测 91 例急性白血病免疫表型分析 李珊凤 易汉杰 金明威等(907)

综合护理干预在小儿支原体肺炎中的效果观察 杨利华(909)

临床护理路径在肺炎患儿中的效果观察 王金燕(910)

综合干预对剖宫产术后下肢深静脉血栓的影响 宋燕(911)

急诊手术中手术部位感染的护理 章飞(913)

保温护理对全身麻醉患者术中应激及术后复苏的影响分析 李旭霞(914)

旋转皮瓣用于骨科长期卧床患者褥疮手术治疗的围手术期护理 索金兰(916)

芒硝在经桡动脉冠状动脉介入诊治术后前臂水肿中的应用及护理体会 吴雪燕(917)

病例报告

腹腔镜下子宫肌瘤剔除术后腹壁种植一例分析 俞小英 袁彩娣 李志安(918)

讲座与综述

调节性 T 细胞分化在炎症性肠病中作用机制的综述 郭淦华 沈哲(919)

编读往来

作者 Email 投稿须知 (804)

本期执行编委: 黄志刚

执行编辑: 姜晓庆

期刊基本参数: CN33-1268/R *1994 *m *A4 *136 *zh *P *¥ 10.00 *6000 *80 *2014-7

MODERN PRACTICAL MEDICINE

Monthly Established in January 1994 Volume 26, Number 7 July 20, 2014

Competent Authorities
The Public Health Bureau
of Zhejiang Province

Sponsor
Chinese Medical Association
Ningbo Branch
25 Yuyang Street, Ningbo 315010

Editing
Editorial Board of Modern Practical
Medicine
25 Yuyang Street, Ningbo 315010
Tel: (0574) 87326739, 87293011
Email: xdyzyz@126.com

Honor Director of Editorial Board
LI Lanjuan

Director of Editorial Board
HE Yitian

Editor-in-chief
XU Wei

Publishing
Publishing House, Journal
of Modern Practical Medicine

CSSN

ISSN 1671-0800
CN 33-1268/R

CONTENTS IN BRIEF

- Clinical application of magnifying endoscopy
combined with narrow-band imaging
in early gastric cancer**
GAO Zhiqiang, HUANG Zhigang, LU Hongna, et al (793)
- The expression and clinical significance
of microR-300 in serum of
patients with gastric cancer**
LONG Xiang'e, DONG Zhuo, YANG Jie, et al (796)
- Analysis of nutritional status among 50 cases
with inflammatory bowel disease**
YE Quanzhong, WANG Lijuan, CHENG Jin (799)
- The expression of MMP-3 and TIMP-3 in
gastric cancer and its clinical significance**
MA Haiqing, JI Xuexian (801)
- Efficacy of oxaliplatin combined with
capecitabine chemotherapy on
advanced colorectal cancer**
LIU Hanlin, MA Xueqiang, ZHU Xiongwen (803)
- Clinical analysis of 32 cases with
pancreatic serous cystadenoma**
WANG Gaoqing, YU Weimin, HUA Yongfei, et al (805)

李岩玲, 费敬英. 经阴道超声联合腹部按压法早期诊断宫外孕的应用体会(见正文第 890 页)

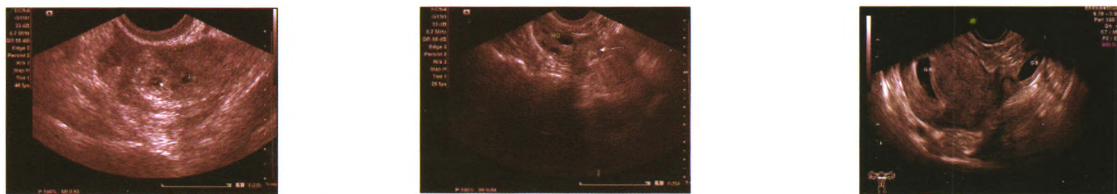

图 1 左附件包块: 胚囊型, 囊内见卵黄囊 图 2 右附件包块: 混合包块型, 内部回声略杂乱 图 3 宫内孕合并左侧输卵管峡部妊娠(胚囊型)

张宁霞, 邹彩萍, 章建静. 超声心动图对心尖肥厚型心肌病及早期心尖肥厚型心肌病的诊断价值分析(见正文第 893 页)

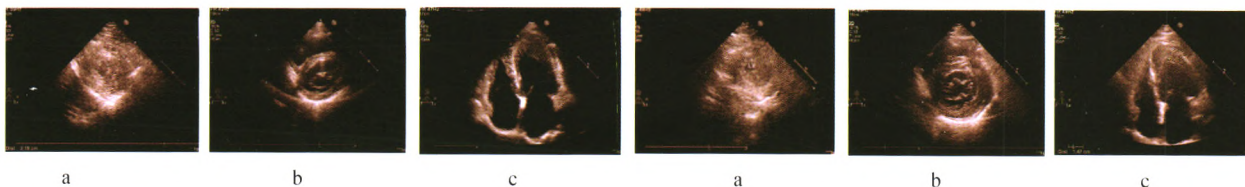


图 4 a, c: T-AHCM 患者心尖段短轴切面及心尖四腔切面示心尖部室壁明显增厚达 22 mm, b: 基底段室间隔不厚 图 5 a, c: P-AHCM 患者心尖段短轴切面及心尖四腔切面示心尖部室壁增厚达 15 mm, b: 基底段室间隔不厚

曾晓茹, 薛行芳, 刘芳. 三维超声容积自动测量技术测量胎儿后颅窝池容积与孕周的相关性研究(见正文第 895 页)

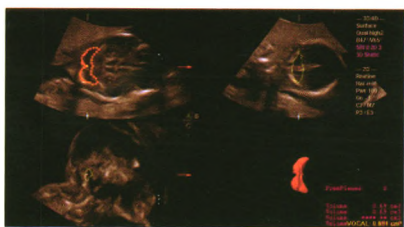

图 6 VOCALM 技术测量正常胎儿后颅窝池容积示意图

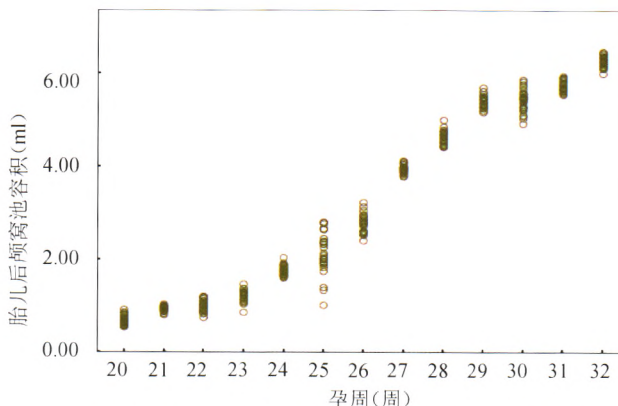


图 7 20 ~ 32 孕周正常胎儿后颅窝池容积测量值分布图

毛晓曦, 骆利康. 宫颈腺样基底细胞癌的临床病理学观察(见正文第 904 页)

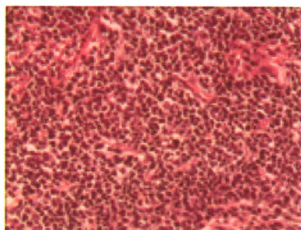


图 8 瘤细胞体积小, 周边细胞呈栅栏状排列(HE, x200)

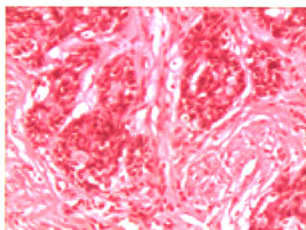


图 9 癌巢中有腺腔结构(HE, x200)

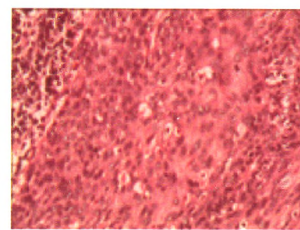


图 10 肿瘤周边鳞状上皮伴 CINIII 级改变(HE, x200)

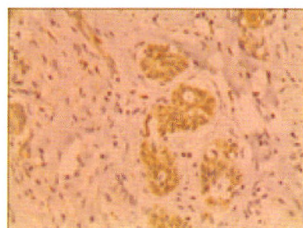


图 11 肿瘤细胞阳性(Bcl-2, x200)

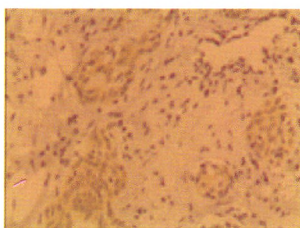


图 12 肿瘤细胞阳性(P16, x200)

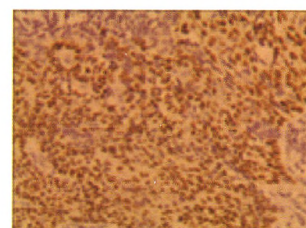


图 13 肿瘤细胞阳性(P63, x200)