

11

2015

现代实用医学

MODERN PRACTICAL MEDICINE
XIANDAI SHIYONG YIXUE

《现代实用医学》编辑委员会

- 中国学术期刊综合评价数据库来源期刊
- 中国核心期刊（遴选）数据库收录期刊
- 中国期刊网、中国期刊全文数据库、中文科技期刊数据库、中文生物医学期刊文献数据库等收录期刊

第27卷 第11期 Vol.27 No.11

ISSN 1671-0800



11>

9 771671 080158

万方数据

现代实用医学

Modern Practical Medicine

月刊 1994年1月创刊 第27卷 第11期 2015年11月20日出版

主管

浙江省卫生和计划生育委员会

主办

宁波市医学会

编辑

《现代实用医学》编辑委员会

315010, 浙江省宁波市避风街25号

电话: (0574)87326759, 87293011

Email: xdayyx@126.com

编委会名誉主任

李兰娟

编委会主任

何一天

总编辑

徐薇

出版

现代实用医学杂志社

315010, 浙江省宁波市避风街25号

电话(传真): (0574)87301712, 87293011

广告经营许可证号

3302004010059

印刷

浙江开源印务有限公司

发行

现代实用医学杂志社发行部

邮购

现代实用医学杂志社发行部

315010, 浙江省宁波市避风街25号

电话: (0574)87326759

封面刊名

郭沫若墨迹集字

定价

每期10.00元, 全年120.00元

中国标准连续出版物号

ISSN 1671-0900

CN 33-1268/R

2015年版权归宁波市医学会所有

除非特别声明, 本刊刊出的所有文章不代表宁波市医学会的观点

本刊如有印装质量问题, 请向本刊编辑部调换

目次

专家论坛

腹腔镜在卵巢恶性肿瘤中的应用 陈正云 林俊(1397)

腹腔镜技术在妇产科中的应用 史宏晖 李舒(1399)

腹腔镜在卵巢交界性肿瘤中的诊治进展 汪期明 叶玲芳(1402)

论著

RAD51 基因 G135C 和 XRCC3 基因 T241M

多态性与卵巢癌的相关性 高志斌 徐瑛 王兆平等(1405)

临床研究

腹腔镜下抽芯式输卵管切除法对卵巢

储备功能影响的研究 叶玲芳 汪期明(1408)

腹腔镜下大子宫切除的临床效果观察 钱红飞 陈可芳(1410)

腹腔镜辅助下阴式子宫切除术与单纯阴式

子宫切除术临床效果比较 李亮 潘卫平(1412)

腹腔镜下超大卵巢囊肿剥除术 10 例临床分析 徐婴花 汪期明(1414)

妊娠糖尿病发病相关因素分析 金笑天 潘国琴 陆艳(1416)

早中孕整合筛查高风险与不良妊娠结局的

相关性分析 郑文吉 余颀 陈志央等(1418)

口服葡萄糖耐量试验与妊娠期糖尿病诊断的探讨 周军跃(1420)

妊娠高血压对孕妇心电图和胎儿心电图的影响分析 夏国宏(1422)

LEEP 对 CIN 患者妊娠结局及分娩方式的影响 徐金英 郑安桔(1424)

COOK 双球囊在双胎妊娠促宫颈成熟

与引产的应用 李琼珊 周晔 陈亚宁等(1426)

35 岁以下急性心肌梗死患者的临床

和冠状动脉病变特点 刘俊松 崔翰斌 陈晓敏等(1428)

经颅多普勒微栓子监测在急性脑梗死中的

临床应用 钱平安 曹庆华 陈芙庭等(1430)

拜阿司匹林联用中分子羟乙基淀粉注射液治疗

急性脑分水岭梗死的疗效分析 章徐挺 周劲建(1431)

脑梗死后抑郁与血清 TNF- α 、IFN-r、IL-1 β 的

相关性研究 邹军辉 汤文杰 朱顺科等(1433)

重型颅脑损伤急性期颅内压变化与泛素 C 末端水解酶 L1、 神经元特异性烯醇化酶血清浓度的关系	丁涛(1435)
脑卒中患者出现焦虑障碍的相关危险因素分析	林明霞 金皎蕾(1436)
社区综合干预模式对血脂异常患者的管理效果分析	张静 陈佳蕾 张焕军(1438)
非酒精性脂肪肝病患者脂肪衰减参数与对应超声分级的关系	林小蕾 肖方奖 应芳芳等(1442)
健脾补肾中药治疗胃癌术后替吉奥辅助化疗相关腹泻的疗效观察	黄飞华 徐建锋(1443)
食管静脉曲张与胃左静脉血流动力学的关系	杨上文 汪剑波 叶斌等(1445)
门诊患者质子泵抑制剂用药合理性分析	沈雄荣(1447)
结肠癌组织 KLF4 基因启动子甲基化状态及其临床意义	曹跃鹏 庞红双 陈成等(1448)
胰腺神经内分泌肿瘤 15 例的诊断与鉴别	郝新民 俞丽君 张卿(1450)
咳嗽变异性哮喘伴诱导痰中嗜酸粒细胞增多患者的临床诊治分析	陈升微 周阿旺 夏斌等(1452)
血清胱抑素-C 与 β 2-微球蛋白对老年慢性阻塞性肺疾病患者的监测意义	刘江燕 余爱萍(1454)
培美曲塞联合顺铂或卡铂治疗晚期非小细胞肺癌临床效果观察	陆杨 吴昂(1456)
莫西沙星两种给药方案对老年社区获得性肺炎的临床效果观察	周新锋(1457)
氟伏沙明联合奥氮平对抑郁症的睡眠改善疗效及安全性分析	孙雅娜 刘纪猛(1459)
安非他酮治疗苯丙胺类兴奋剂依赖者的临床疗效及其认知功能方面研究	吕斌军 王岳锋 袁松等(1461)
艾司西酞普兰联合小剂量阿立哌唑治疗难治性抑郁症的对照研究	邹晓华 金艳 吴筱芬等(1463)
影响精神分裂症患者预后的多因素分析	喻跃国 汪林兵 郑顺等(1465)
胎盘早剥导致围产儿死亡 83 例临床分析	黄金双(1466)
台州市路桥区 2008—2014 年手足口病流行病学和病原学分析	王敏雅 潘宏伟 陈娅(1469)
阿托伐他汀对新诊断血脂正常 2 型糖尿病患者颈动脉内膜中层的影响	胡朝晖 刘加和 何冬娟等(1470)
不同水平 25 羟维生素 D 对长期卧床患者病情和预后的影响	周琼 吴宇飞(1472)
揪针治疗老年带状疱疹后神经痛疗效观察	周洁 张华(1474)
女性泌尿生殖道支原体感染与药物敏感性观察分析	董燕儿 陈凯英(1476)
曼氏裂头蚴感染致多浆膜腔积液一例并文献复习	杨艺 唐从胜 姚小鹏等(1478)
康柏西普与曲安奈德注射治疗糖尿病视网膜病变的临床效果分析	金燕娟 高颖(1479)
微囊化与非微囊化大鼠胰岛移植的结果比较	徐自强 王瑾璐 金昊等(1481)
新辅助化疗联合同步放化疗治疗中晚期鼻咽癌临床疗效观察	马敏(1483)
超强玻璃纤维与尼龙丝牙周夹板固定治疗重度牙周炎牙齿松动临床效果观察	钟燕芳 杨国生(1485)
正畸联合修复治疗前牙错殆畸形及牙列缺损的临床效果观察	郑敏 王晖 周铨(1487)
使用微种植支抗压低伸长上颌磨牙在种植义齿修复中的应用	董陈 钱智溢 李幼华(1488)
物表清洁消毒干预对 EICU 预防控制多重耐药鲍曼不动杆菌的效果分析	陈童恩 陈琳 周慧君等(1490)
腹腔镜脾切除术在原发性脾良性肿瘤中的临床应用	滕晓平 徐鲲杰 沙洪存等(1492)
地佐辛与芬太尼在喉罩通气宫腔镜手术中的效果观察	郑莉(1493)
硬膜外阻滞复合麻醉对结肠癌术后患者应激反应的影响	崔文涛 赵娜(1496)
预防性抗菌药物对儿童腹股沟无张力疝修补术后切口感染的影响	董蕾(1498)

经尿道绿激光汽化治疗良性前列腺增生症远期疗效观察 杨斌斌 沈志久 钱君海等(1499)

康复指导对手部肌腱损伤术后功能恢复的影响 徐芳青 徐春萌(1500)

余姚市区域性基层医疗心电图远程会诊网络医患满意度调查分析 方雅 叶森 徐杰丰等(1502)

实时剪切波超声弹性成像技术评估帕金森病患者肌张力状况 徐瑾妍(1503)

超声造影对颈动脉斑块增强强度与脑梗死相关性的评价 陈韵雯 陈赛君 贡志飞等(1505)

超声在发育性髋关节异常诊断中的价值——附 22 112 例分析 徐萍 谢晓红 马苏亚等(1507)

子宫及卵巢良恶性疾病诊断中 B 超与 CT 应用价值探讨 陈伟楚 陈志辉(1509)

高频探头联合直肠腔内探头诊断肛周脓肿及肛瘘的价值 殷骅 高珊珊 贡志飞等(1510)

尿毒症患者血液透析前后肺超声彗尾征的变化 徐晓航 夏宏生 任忠杰等(1512)

跗跖关节隐匿性损伤三维 CT 的诊断价值 俞平 邹国庆 单燕(1514)

育龄期卵巢周期性变化的 MSCT 表现 沈亚芝 方雄 朱时鏞等(1516)

优质护理在急诊重度颅脑损伤患者中的应用效果评价 胡琴节 任海欧 林海鸟(1518)

人工肩关节置换术护理体会 叶文婧 陈聪 周燕等(1519)

深吸气联合导丝后撤法对置管时颈内静脉异位复位的影响 周琴(1520)

运用 Mitraclip 行经导管缘对缘二尖瓣修复术一例的护理配合 张利欢 程继芳(1521)

零钢针输液对普外科护理满意度的影响 宓莹燕 黄莺 王彩霞(1523)

预见性护理用于肛周脓肿患者术后创面愈合效果观察 李彩贞(1525)

化脓性阑尾炎术后肠粘连中药保留灌肠护理观察 叶邦珠(1526)

循证医学模式对手术室感染及护理质量的影响 许莲芳(1528)

病例报告

腹腔镜子宫全切术后盆腔内子宫肌瘤种植一例报告 余军辉 王凯 尚贤文(1529)

以发作性运动障碍为首发的低血糖一例报道并文献复习 范爱月 邵爱民 刘华等(1530)

断指再植术后并发下肢深静脉血栓一例报告 丁潮琪 舒正华 王西迅(1531)

讲座与综述

腹腔镜子宫切除术的临床应用 严力锋 汪期明(1533)

本期执行编委: 汪期明

执行编辑: 姜晓庆

刊基本参数: CN33-1268/R* 1994* m* A4* 140* zh * P * ¥ 10.00 * 6000 * 76 * 2015-11

MODERN PRACTICAL MEDICINE

Monthly Established in January 1994 Volume 27, Number 11 November 20, 2015

Competent Authorities

Health and Family Planning
Commission of Zhejiang
Province

Sponsor

Chinese Medical Association
Ningbo Branch
25 Yingfeng Street, Ningbo 315010

Editing

Editorial Board of Modern Practical
Medicine
25 Yingfeng Street, Ningbo 315010
Tel: (0574)87326759, 87293011
Email: xdsyyx@126.com

Honor Director of Editorial Board

LI Lanjuan

Director of Editorial Board

HE Yitian

Editor-in-chief

XU Wei

Publishing

Publishing House, Journal
of Modern Practical Medicine

CSSN

ISSN 1671-0800

CN 33-1268/R

CONTENTS IN BRIEF

- Correlation between polymorphisms of
RAD51 gene G135C and XRCC3 gene
T241M and ovarian cancer**
GAO Zhibing, XU Ying, WANG Zhaoping, et al(1405)
- Impact of laparoscopic core pulling tubal
excision on ovarian reserve function**
YE Lingfang, WANG Qiming(1408)
- Clinical practice of laparoscopic
gigantic hysterectomy**
QIAN Hongfei, CHEN Kefang(1410)
- Effect contrast between laparoscopic assisted
vaginal hysterectomy and
simple vaginal hysterectomy**
LI Liang, PAN Weiping(1412)
- Clinical analysis on ten patients
undergoing laparoscopic
large ovarian cystectomy**
XU Yinghua, WANG Qiming(1414)
- Analysis on risk factors of gestational diabetes**
JIN Xiaotian, PAN Guoqin, LU Yan(1416)

杨艺,唐从胜,姚小鹏,等.曼氏裂头蚴感染致多浆膜腔积液一例并文献复习(见正文第 1478 页)

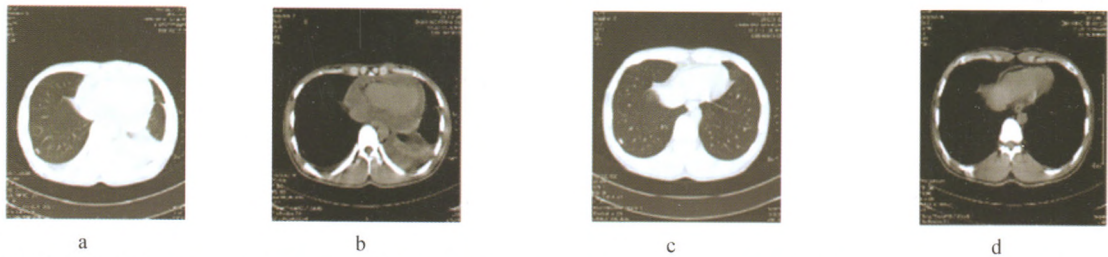


图 1 患者治疗前后胸部 CT(1a、1b 为 4 月 25 日胸部 CT 肺窗及纵膈窗,见双侧胸腔积液、心包积液。1c、1d 为 3 个月后胸部 CT 肺窗及纵膈窗,见胸腔积液、心包积液均完全吸收)

陈韵雯,陈赛君,贲志飞,等.超声造影对颈动脉斑块增强强度与脑梗死相关性的评价(见正文第 1505 页)

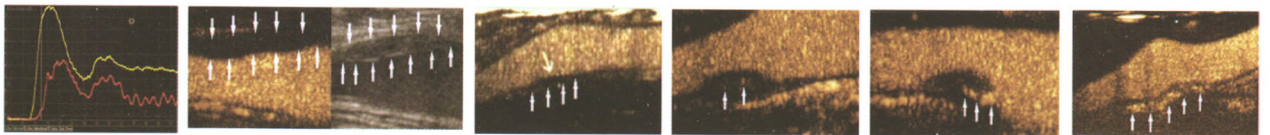


图 2 颈动脉斑块 图 3 颈内动脉起始段斑块造 图 4 颈动脉窦部斑 图 5 颈内动脉起始 图 6 颈动脉窦部斑 图 7 颈动脉窦部斑
影分级 0 级 影分级 1 级 影分级 2 级 影分级 3 级 影分级 4 级

徐萍,谢晓红,马苏亚,等.超声在发育性髋关节异常诊断中的价值——附 22 112 例分析(见正文第 1507 页)

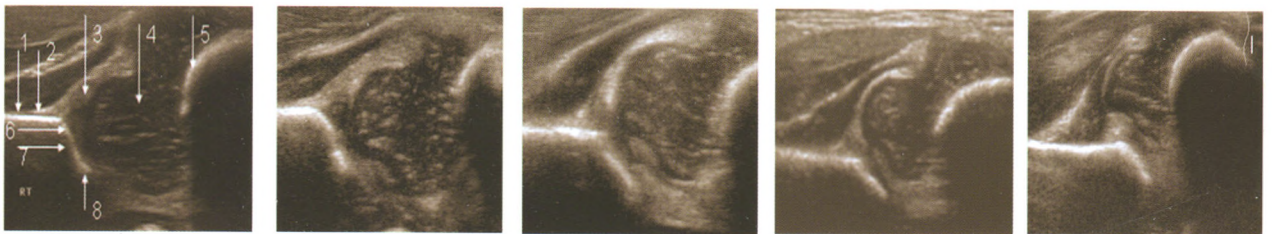


图 8 超声波髋关节结构示意图 图 9 Graf I 型形态良 图 10 Graf IIc 型形态差, 图 11 Graf III 型形态 图 12 Graf IV 型形态差,
1-平直的髌骨; 2-关节囊附着 好, 头白对位, 软骨顶很 未脱位, 软骨顶仍覆盖股骨 差, 股骨头脱位, 股骨头向
处; 3-孟唇; 4-股骨头; 5-骨软骨 好地覆盖了股骨头 头 股骨头上加压, 近端软骨膜向上
交界面; 6-骨性髌白顶; 7-骨缘 靠近髌骨壁
转折点; 8-髌骨最低点

殷骅,高珊珊,贲志飞,等.高频探头联合直肠腔内探头诊断肛周脓肿及肛瘘的价值(见正文第 1510 页)

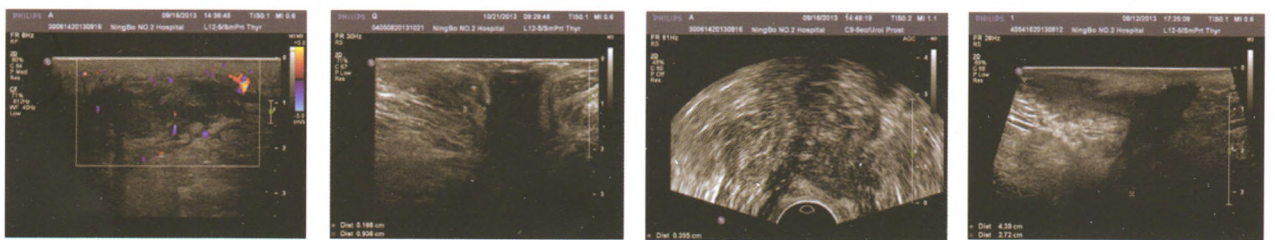


图 13 肛周脓肿

图 14 低位单纯性肛瘘,高频探
头显示内口位置

图 15 高位单纯性肛瘘,直肠腔
内探头显示瘘管及内口

图 16 高位复杂性肛瘘,高频探
头显示主管及支管走行