

9

2016

现代实用医学

MODERN PRACTICAL MEDICINE
XIANDAI SHIYONG YIXUE

《现代实用医学》编辑委员会

- 中国学术期刊综合评价数据库来源期刊
- 中国核心期刊（遴选）数据库收录期刊
- 中国期刊网、中国期刊全文数据库、中文科技期刊数据库、中文生物医学期刊文献数据库等收录期刊

第28卷 第9期 Vol.28 No.9

ISSN 1671-0800



万方数据

现代实用医学

Modern Practical Medicine

月刊 1994年1月创刊 第28卷 第9期 2016年9月20日出版

主 管

浙江省卫生和计划生育委员会

主 办

宁波市医学会

编 辑

《现代实用医学》编辑委员会

315010, 浙江省宁波市避风街25号

电话: (0574)87326759, 87293011

Email: xdayyx@126.com

编委会名誉主任

李兰娟

编委会主任

何一天

总编辑

徐 薇

出 版

现代实用医学杂志社

315010, 浙江省宁波市避风街25号

电话(传真): (0574)87301712, 87293011

广告经营许可证号

3302004010059

印 刷

浙江开源印务有限公司

发 行

现代实用医学杂志社发行部

邮 购

现代实用医学杂志社发行部

315010, 浙江省宁波市避风街25号

电话: (0574)87326759

封面刊名

郭沫若墨迹集字

定 价

每期10.00元, 全年120.00元

中国标准连续出版物号

ISSN 1671-0800

CN 33-1268/R

2016年版权归宁波市医学会所有

除非特别声明, 本刊刊出的所有文章不代表宁波市医学会的观点

本刊如有印装质量问题, 请向本刊编辑部调换

目 次

专家论坛

库欣综合征诊治的难点和要点 郑芬萍 李红(1121)

肠促胰素类药物降糖外的心血管保护作用 董凤芹 徐唯玮(1124)

妊娠糖尿病与糖尿病合并妊娠的诊断标准和

控制目标的新进展 褚建平(1129)

论 著

2型糖尿病肾功能损害与动态血糖及同型

半胱氨酸的相关性研究 郑筱玮 褚建平 徐淼等(1131)

肝细胞性肝癌中磷酸化 PED/PEA-15 和

P-p27T187 的表达及临床意义 吴益峰 朱柯磊 陈磊等(1134)

临床研究

吡格列酮联合克罗米芬对多囊卵巢综合征患者

胰岛素抵抗及性激素水平的影响 杨莉 王大会(1139)

非特异性免疫指标与亚临床甲状腺功能

减退症的关系研究 李庆 谢菲 王筱景等(1141)

神经内科危重患者早期血糖不稳定指数

与预后的相关性研究 朱金刚 鲍贤俊 谢丹丹等(1143)

硝苯地平联合厄贝沙坦治疗高血压合并

2型糖尿病效果分析 孔凡伟(1145)

不同吸烟状况对糖尿病患者肾脏的

影响研究 谢菲 李庆 周小爱等(1146)

不同血管通路进行人工肝治疗肝衰竭

临床疗效及安全性研究 周健 黄建荣(1148)

替吉奥联合奥沙利铂治疗晚期胃癌的

临床效果观察 胡敏敏 金韦标 王慧萍(1151)

动态健康宣教对维持性血液透析患者

血红蛋白的影响 张蓓蕾 洪月 王春英等(1152)

非酒精性脂肪肝与颈动脉粥样硬化的关系研究 朱娜 叶桦(1154)

盐酸贝那普利联合氨氯地平治疗高血压合并

冠心病的临床疗效分析 乔鹏(1157)

颈椎损伤与挥鞭性损伤后脑脊液中神经组织损伤标记物变化对 评估神经组织损伤程度的影响	杨志华 韩雷 李青 等(1159)
急性脑梗死患者动态脑电图异常与早发性癫痫发作之间的关系探究	张净净(1160)
丁苯酞氯化钠注射液治疗进展性脑梗死的疗效及 对日常生活能力、神经功能的影响	方凯 石海涛 周鹏 等(1162)
滋肾祛瘀方辅助西药治疗糖尿病视网膜病变合并玻璃体积血临床研究	潘琪琦 邵愚(1164)
老年肺部感染患者的病原菌分布及药物敏感性分析	陈飞飞 王煦 何海照(1166)
步态训练矫正仪结合肌电生物反馈疗法对卒中偏瘫患者下肢功能的影响	郭旭 任惠明 傅建珍 等(1168)
动态脑电图监测在病毒性脑炎诊断及预后的应用价值	蒋瑞婷 杨苏莉(1170)
甲强龙对改善 HELLP 综合征患者肝肾功能和抗血管生成因子疗效的临床分析	吴嘉涵 赵羽玲 俞海赞(1171)
非布司他治疗痛风伴高尿酸血症、肾功能不全患者的疗效观察	任庆杰 张旭环 陈铁霖 等(1174)
胃癌根治切除联合胆囊切除的效果分析	熊聪(1176)
急性超容量血液稀释联合控制性降压对脊柱手术血液保护的作用	诸葛晓红 周程(1178)
全身麻醉与硬膜外麻醉对老年骨科手术患者术后认知功能障碍影响比较	羊瑛 陈宏靖 羊维政(1180)
胸部刀刺伤致心脏破裂 11 例诊治分析	余超群 陈忠杰 丁东晓 等(1182)
双 Endobutton 钢板修复治疗 Rockwood III 度及以上肩锁关节脱位疗效分析	俞冲(1184)
神经内镜在颅脑手术中的应用体会	汪杰 梅敏 胡小铭(1186)
关节镜监视下微创治疗 Schatzker I ~ IV 型胫骨平台骨折 38 例分析	包学迅 史德军 兰观华 等(1187)
指桡侧筋膜瓣修复手指末节组织缺损疗效分析	吕建敏 吴建伟(1189)
超声引导下髂筋膜间隙不同角度多点阻滞在髋关节置换手术患者中的应用效果	陈静敏(1190)
丙泊酚复合瑞芬太尼麻醉对腹腔镜妇科手术患者应激反应及炎性细胞因子的影响	巩永恒(1192)
骨康胶囊联合降钙素治疗老年骨质疏松性压缩骨折的效果及 对血清生化指标的影响	倪坚正 黄轶锋 张冶(1194)
急诊美容缝合术与普通急诊清创缝合术治疗面部外伤患者临床疗效的研究	厉兵 陈丹 童创建 等(1196)
拔伸托入法与拔伸足蹬法治疗肩关节前脱位的效果分析	穆舟燕 李岳君(1197)
东莨菪碱在无痛肠镜检查中的效果及安全性分析	潘宏伟 翁晶晶(1199)
超声定位与神经刺激器在小儿臂丛神经阻滞麻醉中的效果观察	吴天英(1201)
卵巢卵泡膜细胞瘤 15 例超声声像图分析	季国飞(1202)
高危型人乳头瘤病毒 E6/E7mRNA 检测在宫颈锥切术后患者随访中的应用价值	吴晶晶 苏维娜 林清清(1204)
唐氏综合征产前筛查高风险与不良妊娠结局的相关性探讨	张敏 梅瑾 张闻 等(1206)
杀胚药物联合人工流产及导尿管气囊压迫在剖宫产瘢痕妊娠治疗中的应用	陈亚宁 沈伟卫 刘明松 等(1208)
宫腔镜对宫腔内病变导致的不孕不育症患者的诊疗价值分析	潘晓平(1210)
妇科全身麻醉手术患者术后寒战的危险因素分析	童萌萌 徐学军 包晓红 等(1212)
上调 miR-101 对结肠癌细胞株的增殖、侵袭、迁移及化疗敏感性的作用	陈乐高 崔盈(1215)
高频超声鉴别小儿一过性及持续性小肠套叠的临床价值	孟彬 王一清 黄海生 等(1217)
Gelatamp 胶质银明胶海绵用于预防拔牙搔刮术后创口止血的临床研究	韦宁(1219)

伐昔洛韦联合腺苷钴胺对带状疱疹的疗效观察	刘京梁(1221)
激光美容针治疗色素性疾病 78 例临床分析	鲍海萍 朱梦洁 苏侃等(1222)
Keratograph 眼表综合分析仪在 FS-LASIK 术后干眼评估中的应用研究	毛伟文 张哲等(1224)
头孢曲松联合匹多莫德对梅毒血清固定患者细胞免疫功能的影响分析	陈放 林雪峰 张帅帅等(1225)
噻吗心安滴眼液辅助治疗对缺血性视神经病变患者眼部血流动力学及疗效的影响	陈安颖 廖燕红(1227)
健康教育路径结合音乐放松疗法对行 MECT 治疗的精神分裂症患者心理状况的影响	陈阿巧 朱盛 曹智慧等(1229)
精神病医院医护人员手卫生知识的认知程度、依从性及影响因素分析	张英娣 庄妙红 戴璐(1230)
重复经颅磁刺激对抑郁症患者治疗前后前额叶质子磁共振波谱定量研究	朱程 徐乐平 孙剑等(1232)
低场强磁共振与多层螺旋 CT 扫描急性硬膜下血肿的准确性分析	张珊珊 李伶俐(1235)
高分辨率胸部 CT 成像特点与 COPD 急性加重的相关性研究	叶贤旺 江茂情 张杰等(1236)
正常人群坐骨神经 MRI 扫描技术的探讨	李晖 张玉琴 胡铁波等(1238)
MRI 与 CT 在骨骼肌内黏液瘤中的影像学表现及诊断价值分析	顾浩 王小会(1240)
多层 CT 灌注成像对梗阻性肾积水患者肾功能的评价	段润卿 薛建秀 何一杨等(1242)
多普勒超声对急性阑尾炎的临床应用价值	林虹 陆文明(1244)
中学生手机使用与注意力的关系调查及护理建议	林亚红 沈琼琼 敬攀等(1245)
海岛医院高年资护士职业现状和职业规划调查及管理对策研究	王姚娜 潘海燕 袁惠萍等(1248)
妊娠期妇女输尿管结石放置双 J 管治疗的护理配合	梅婧颖 郑萍萍(1250)
健康访视在胃癌术后患者中的应用效果	吴吉(1251)
人性化护理对胆结石手术患者术前焦虑的影响分析	龚淑飞(1253)
个性化护理干预对母乳喂养成功率、泌乳时间及泌乳量的影响	叶丽珍 林莹 孙小芬等(1255)
讲座与综述	
超声诊断急性肺损伤及急性呼吸窘迫综合征的应用进展	唐曼(1257)
阑尾炎手术患者围手术期预防性抗菌药物应用研究进展	王煦 陈飞飞 李国振(1259)

编读往来

作者书写统计学符号须知	(1163)
医学文稿中缩略语使用须知	(1169)
作者 Email 投稿须知	(1185)

本期执行编委: 褚建平

执行编辑: 陈志翔

期刊基本参数: CN33-1268/R * 1994 * m * A4 * 140 * zh * P * ¥ 10.00 * 6000 * 70 * 2016-09

MODERN PRACTICAL MEDICINE

Monthly Established in January 1994 Volume 28, Number 9 September 20, 2016

Competent Authorities

Health and Family Planning
Commission of Zhejiang
Province

Sponsor

Chinese Medical Association
Ningbo Branch
25 Yingfeng Street, Ningbo 315010

Editing

Editorial Board of Modern Practical
Medicine
25 Yingfeng Street, Ningbo 315010
Tel: (0574)87326759, 87293011
Email: xdsyyx@126.com

Honor Director of Editorial Board

LI Lanjuan

Director of Editorial Board

HE Yitian

Editor-in-chief

XU Wei

Publishing

Publishing House, Journal
of Modern Practical Medicine

CSSN

ISSN 1671-0600

CN 33-1268/R

CONTENTS IN BRIEF

- The relationship between renal function and dynamic
blood glucose fluctuation and homocysteine
in patients with type 2 diabetes mellitus**
ZHENG Xiaowei, CHU Jianping, XU Miao, et al(1131)
- Express and clinical significance of phosphoryprotein
PED/PEA-15 and P-p27T187 in
hepatocellular carcinoma**
WU Yifeng, ZHU Kelei, CHEN Lei, et al(1134)
- Effects of pioglitazone and clomiphene citrate
on insulin resistance and sex hormone levels
in patients with polycystic
ovary syndrome**
YANG Li, WANG Dahui(1139)
- Relationship between non-specific immunity
index and subclinical hypothyroidism**
LI Qing, XIE Fei, WANG Xiaojing, et al(1141)
- Correlation between instability index of
early glycemic and prognosis among
patients with critical
neurological disease**
ZHU Jingang, BAO Xianjun, XIE Dandan, et al(1143)
- Effect of nifedipine combined with
irbesartan on type 2 diabetes
mellitus with hypertension**
KONG Fanwei(1145)

孟彬, 王一清, 黄海生, 等. 高频超声鉴别小儿一过性及持续性小肠套叠的临床价值(见正文第 1217 页)

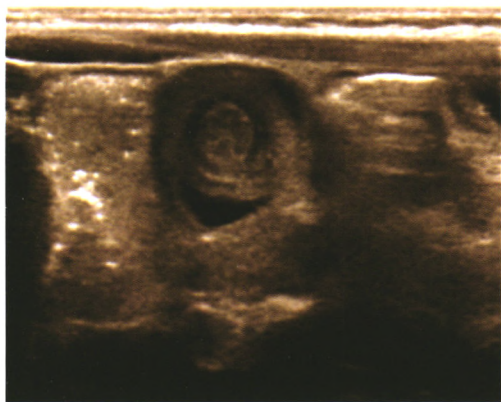

图 1 小肠套叠横断面呈“同心圆”征

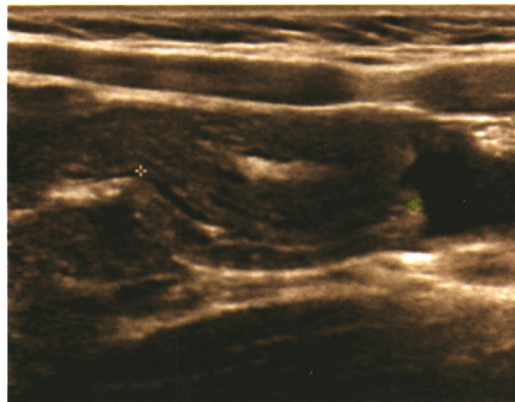


图 2 小肠套叠纵断面呈“套筒”征

顾浩, 王小会. MRI 与 CT 在骨骼肌内黏液瘤中的影像学表现及诊断价值分析(见正文第 1240 页)

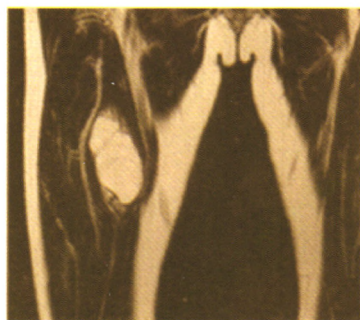


图 3 冠状面在 T2WI 示病灶为明显的高信号, 其内可见数条线样的低信号, 并在病灶的周边有部分小条片状的高信号

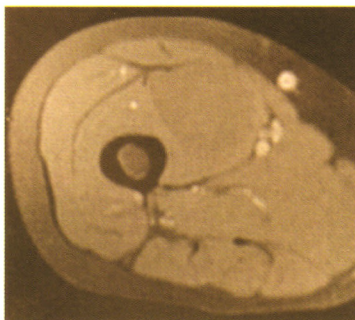


图 4 横断面在脂肪抑制相下 T1WI 为股内侧肌内团块状的低信号, 信号均匀且境界很清楚

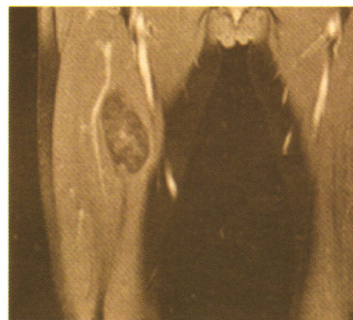

图 5 冠状面查见脂肪抑制并增强中的 T1WI 显示病灶内有不均匀的条片状强化

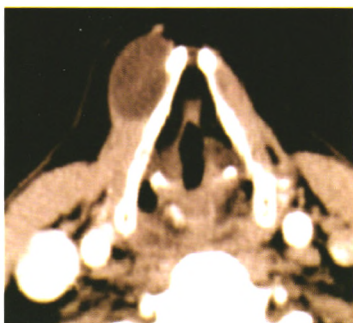

图 6 CT 增强动脉期显示右肩胛舌骨肌内在病灶边缘有环形的强化, 其内部不均匀强化

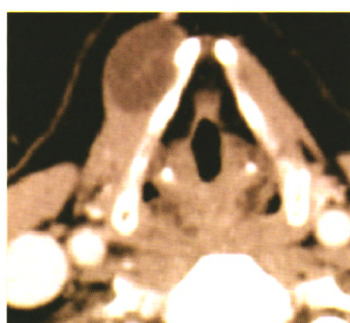


图 7 CT 增强静脉期显示右肩胛舌骨肌内在病灶内部有斑片状的强化

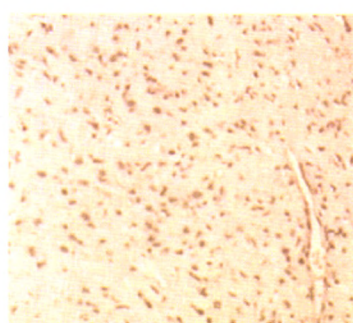


图 8 镜下显示有大量的云雾状黏液, 在基质中散在瘤细胞分布, 其核小深染, 为梭形; 细胞质有星状突起(HE, $\times 100$)