



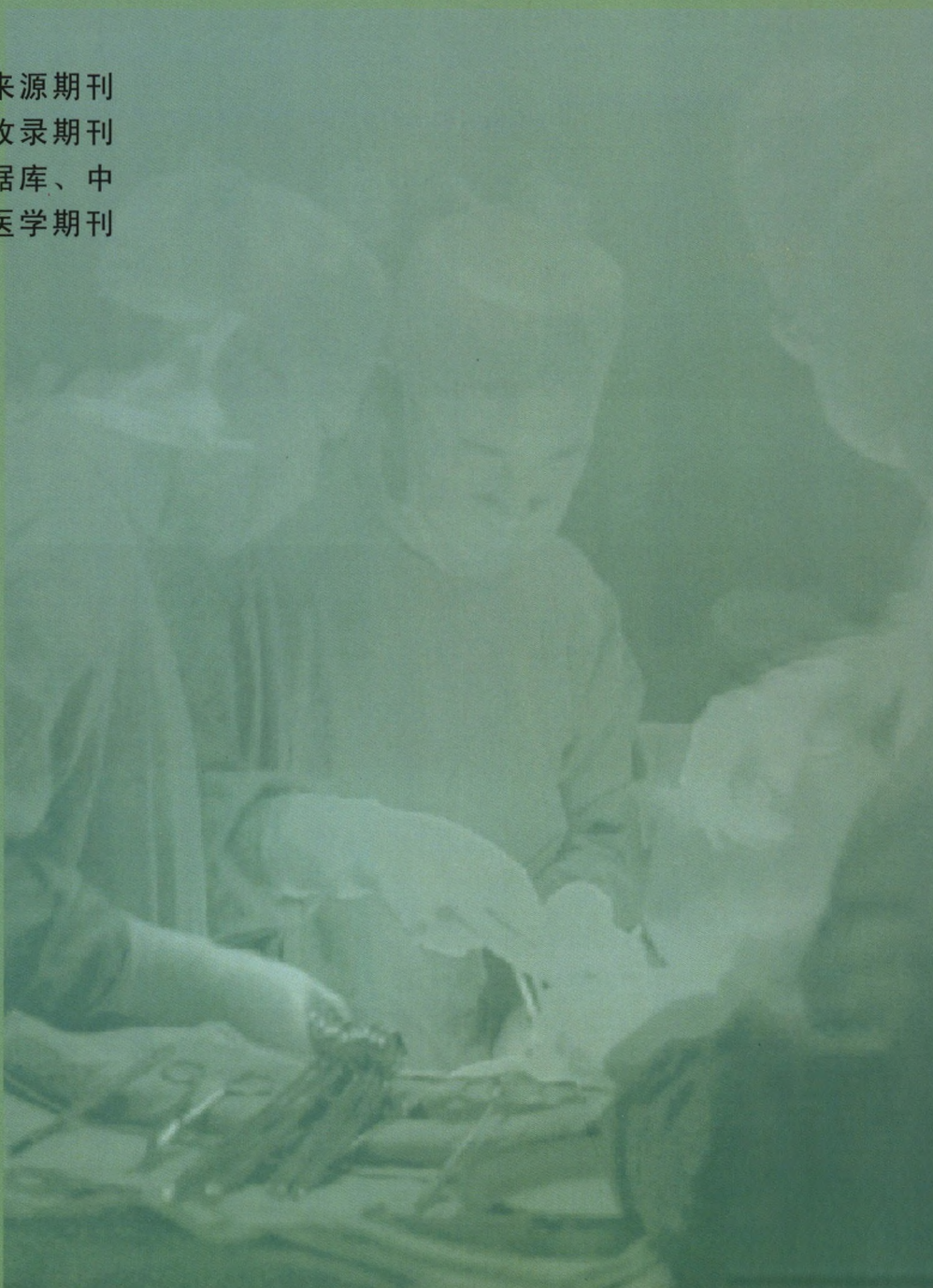10 2019

现代实用医学

MODERN PRACTICAL MEDICINE XIANDAI SHIYONG YIXUE

《现代实用医学》编辑委员会

- 中国学术期刊综合评价数据库来源期刊
- 中国核心期刊（遴选）数据库收录期刊
- 中国期刊网、中国期刊全文数据库、中文科技期刊数据库、中文生物医学期刊文献数据库等收录期刊



第31卷 第10期 Vol.31 NO.10

ISSN 1671-0800



万方数据

现代实用医学

Modern Practical Medicine

月刊 1994年1月创刊 第31卷 第10期 2019年10月20日出版

主 管

浙江省卫生健康委员会

主 办

宁波市医学会
宁波市医学学术交流管理中心

编 辑

《现代实用医学》编辑委员会
315010, 浙江省宁波市避风街25号
电话: (0574)87326759, 87293011
Email: xdayyx@126.com

编委会名誉主任

李兰娟

编委会主任

张南芬

总编辑

胡锡浩

出 版

现代实用医学杂志社
315010, 浙江省宁波市避风街25号
电话(传真): (0574)87301712, 87293011

印 刷

宁波市鄞州启鸣印务有限公司

发 行

现代实用医学杂志社发行部

邮 购

现代实用医学杂志社发行部
315010, 浙江省宁波市避风街25号
电话: (0574)87326759

封面刊名

郭沫若墨迹集字

定 价

每期10.00元, 全年120.00元

中国标准连续出版物号

ISSN 1671-0800
CN 33-1268/R

2019年版权归宁波市医学会所有

除非特别声明, 本刊刊出的所有文章不代表宁波市医学会的观点

本刊如有印装质量问题, 请向本刊编辑部调换

目 次

专家论坛

- 内镜下经椎间孔腰椎椎体间融合术的总结与评价 ... 谭军 冯晓飞(1283)
表面肌电“屈曲-放松”现象在下腰痛患者
肌肉功能评估中的应用 赵凤东 李永忠(1285)
脊柱生物力学研究进展 庞清江 施译文(1289)

论 著

- 自制顶棒器经皮辅助复位在髓内钉固定治疗难复性
股骨近端骨折中的应用 陈凯 吴若飞 庄松强等(1292)

临床研究

- 三维有限元分析前后入路手术
治疗颈髓挥鞭伤的治疗效果 陈王震 梁文清 朱国庆等(1295)
术前不同方法测量股骨前倾角与术后股骨柄
前倾角的比较研究 施松青 邵永科 余金聪等(1297)
共平面排列技术在成人胸腰椎脊柱畸形中的
临床应用与效果评价 何守玉 王斌 闵继康等(1299)
切开复位螺钉内固定治疗成人 Tillaux 骨折6例临床分析 ... 徐浩 郑杰(1301)
腰椎后路手术患者术后手术部位感染
影响因素分析 蔡执中 程永刚 黄伟等(1303)
经皮椎体成形术和经皮椎体后凸成形术在老年
骨质疏松性椎体压缩骨折中的应用 李时军 蒋国强 刘立春(1305)
ERAS 在骨科手术麻醉管理中的应用 裘丽芳(1307)
加速康复外科在胸腔镜肺癌根治术中的应用 ... 袁冲 张行 褚文炎(1309)
持续性反馈康复训练模式对踝关节骨折术后
患者运动功能的影响 闵华 周崇斌 许荣成等(1311)
氟比洛芬酯预滴注在无痛肠镜检查中的
应用效果 刘金涛 王文元 周振锋等(1313)
鼻咽通气管在老年肥胖患者
无创机械通气中的应用 沈华春 陈艳飞 胡序凯等(1314)
硬膜外阻滞对全身麻醉下肺癌根治术患者
长期生活状况的影响 石磊(1316)

直肠癌开放手术与腹腔镜全系膜切除根治术对盆腔自主神经功能的影响 徐超卫 尚义泰(1318)

无创双水平气道正压通气治疗慢性阻塞性肺部疾病老年患者
 并发呼吸衰竭的效果观察 沈惊雷 徐丹丹 胡晓飞 等(1319)

针刺联合重复经颅磁刺激技术对失眠症患者预后的临床相关性研究 寇雪莲 陈琳迪 戴方瑜 等(1321)

首发未用药精神分裂症患者血浆 IL-1 β 与阴性症状和认知功能的关系 刘洪杨 田海佳(1323)

脑血管动脉粥样硬化对阿尔茨海默病患者认知功能的影响 冯学问 吴伟林 仇展峰 等(1325)

急性脑梗死与左心室功能、血浆脑钠肽水平的相关性研究 吴相君 倪桂莲(1327)

各脑区白质高信号与帕金森抑郁的相关性研究 吕洋辉 丁国美(1328)

中青年脑梗死合并阻塞性睡眠呼吸暂停对预后的影响分析 赵妙惠(1330)

不同血清肿瘤标志物在早期胃癌诊断中的价值 蒋桂珍 章丽娟 熊燕 等(1332)

血清血磷脂酸、D-二聚体水平对进展性脑梗死的早期预测价值 张漪 梅宾 章晓燕(1334)

血清 CA724、CA242 与胃泌素 17 联合检测在评估胃癌患者病情发展中的价值 陈远 乐梅 孙佩佩(1336)

血浆 NT-proBNP 联合血压变异度评估血液透析患者容量负荷的应用价值 宣萍 马金强 杜颺 等(1338)

奥氮平治疗阿片类药物所致恶心呕吐的疗效及对生活质量的影响 周建良 姜鹏荣 龚升平等(1341)

扩张型心肌病患者继发房颤与血清尿酸水平和左心耳结构和功能的关系 何飞 金茫茫 王舒舒(1343)

经阴道彩色多普勒联合弹性成像诊断宫颈癌的临床价值 金卓蓉 周伶(1345)

超声造影对肝脏良恶性局灶性病变的鉴别诊断价值 王亚颖(1347)

GFAP 和 MBP 的动态检测对热性惊厥脑损伤的评估和预后的意义 凌寅杰 朱焰 路攀 等(1349)

益气活血化痰汤对宫腔镜下子宫肌瘤电切术后患者
 血清激素水平的影响及临床疗效观察 梁海虹 周琴 陈嫣(1351)

超声内镜引导下经胃坏死组织清除术在巨大胰腺假性囊肿
 伴感染坏死中的效果观察 骆定海 毛鑫礼 何赛琴 等(1353)

低分子肝素预防高血压继发性脑室出血外引流术后
 静脉血栓栓塞症的临床研究 管敏武 王新东 胡国平等(1356)

高压氧在难治性高频下降型突发性聋治疗中的应用价值 江涛 孙红村 胡建道(1358)

光源强度对耳内镜成像质量的影响 邱小雯 胡建道 江文博 等(1360)

调查研究

宁波市 11 155 名学龄儿童龋病情况调查分析 王锋 李辉 龚清海 等(1362)

诊治分析

利伐沙班对髋关节置换术患者下肢深静脉血栓形成的影响 郑常君 丁凌志 朱贤平等(1364)

甲状旁腺次全切在继发性甲状旁腺功能亢进中的应用效果 王勇(1366)

可视硬性喉镜在气管插管中的效果分析 高昌达(1368)

肉毒毒素注射联合手术与单纯手术治疗腋臭的对比研究 王淼 吴 蒋国强 任森洋 等(1369)

乳腺颗粒细胞瘤 6 例临床病理分析 贾秀鹏 陈洁 余慧萍 等(1371)

多发性骨髓瘤肾损害患者的血清免疫固定电泳和尿蛋白性质的关系分析 俞凯(1373)

血浆微小 RNA-29a 对冠心病患者左心室肥厚影响的分析 程云仙(1375)

同型半胱氨酸与 2 型糖尿病患者动脉粥样硬化性心血管疾病发生的相关性分析 张建飞 李勇杰 汪凌霄 等(1377)

抗血管生成药物联合化疗治疗晚期非小细胞肺癌的疗效分析 李菁 孔令妍(1379)

内镜下金属钛夹联合肾上腺素、注射用蛇毒血凝酶内镜下局部注药

- 对消化性溃疡合并出血的疗效 高志荣 李青松 滕晓生(1381)
- 糖尿病并肝硬化患者血锌和血铜水平特征及相关影响因素分析 何丹 宋丽 徐赵汝等(1383)
- 阴道用乳酸杆菌联合保妇康栓治疗高危型 HPV 感染的临床结局分析 魏静 於军 李海洋(1385)
- 肝硬化食管胃静脉曲张破裂出血患者内镜下治疗后感染发生
与营养风险水平的相关性 楼建军 潘金建 宋奇峰(1387)
- 双胎妊娠宫颈机能不全患者行宫颈环扎术安全护理管理效果观察 陈雅妮(1389)
- 体位联合助产器械方案对足月单胎妊娠产妇疼痛程度及分娩结局的影响 施锦金 邹仙玲(1390)
- 全方位护理干预对腰椎间盘突出症患者负面情绪及疼痛程度的影响 李青青 洪金翠 黄倩倩(1392)
- 循环管理方案对手术室护理人员手卫生认知水平及依从性的影响 尹乐 王美美(1394)
- 临床护理路径在髌关节置换术后的效果分析 张燕(1395)
- 人工全髌关节置换术后深静脉血栓预防的护理 朱鹤霏(1397)
- 冠心病患者家属健康教育中引入基于媒体信息技术的微型教学对其心肺复苏内化度的影响 王春(1398)
- 以护理为主导 MDT 模式对改善脑卒中患者溶栓后生活质量的效果 潘建丹 邵盛芳 吴微微等(1400)
- 综合护理干预对老年维持性血液透析患者心功能状态的影响 阮君英 蔡海鹏 于静娴等(1402)
- 基于生物-心理-社会一体化护理模式在慢性阻塞性肺疾病患者护理中的应用 陶红娜 高婷(1403)
- 临床护理路径结合健康教育对急性流行性病毒感染患儿康复的影响 谢静(1405)

基层园地

- 细胞角蛋白 19、sTREM-1 与 CD64 在结肠癌患者术后感染评价中的应用 方晓财 何桦波(1407)
- 芬太尼预注射对老年患者丙泊酚麻醉时脑电双频指数的影响 徐清杨 袁桢 季一勤等(1409)

病例报告

- 痰液基细胞学检查阳性肺炎型肺癌 2 例并文献复习 曹淼英 蒲桂梅 孙健等(1411)
- 乳腺癌转移至腮腺漏诊 1 例及相关文献回顾 赵文妍 王权炳 高金星(1412)

讲座与综述

- 安罗替尼治疗晚期非小细胞肺癌的临床研究进展 李靖 虞亦鸣(1414)
- 裂褶菌相关肺部感染的研究进展 郭敏 邓在春(1416)
- 食管癌术后早期营养治疗通路研究进展 彭旭阳 吴明 吴紫祥(1419)

本期执行编委: 庞清江

执行编辑: 吴迪汉

期刊基本参数: CN33-1268/R * 1994 * m * A4 * 140 * zh * P * ¥ 10.00 * 6000 * 70 * 2019-10

MODERN PRACTICAL MEDICINE

Monthly Established in January 1994 Volume 31, Number 10 October 20, 2019

Competent Authorities
Health Commission
of Zhejiang Province

Sponsor
Ningbo Medical Association
Ningbo Center of Medical
Academic Exchange

Editing
Editorial Board of Modern Practical
Medicine
25 Yingfeng Street, Ningbo 315010
Tel: (0574) 87326759, 87293011
Email: xdsyyx@126.com

Honor Director of Editorial Board
LI Lanjuan

Director of Editorial Board
ZHANG Nanfen

Editor-in-chief
HU Xihao

Publishing
Publishing House, Journal
of Modern Practical Medicine

CSSN

ISSN 1671-0800
CN 33-1268/R

CONTENTS IN BRIEF

- Application of self-made prop device for
percutaneous intramedullary nail
fixation in the treatment of refractory
proximal femoral fractures**
CHEN Kai, WU Ruofei, ZHUANG Songqiang, et al (1292)
- Three-dimensional finite element analysis
on therapeutic effect of anterior
and posterior approach operation
for cervical spinal cord whiplash**
CHEN Wangzhen, LIANG Wenqing, ZHU Guoqing, et al(1295)
- Comparative study of different measurement
methods of preoperative and postoperative
femoral anteversion angle**
SHI Songqing, SHAO Yongke, YU Jincong, et al(1297)
- Preliminary outcome of vertebral
coplanar alignment for adult
thoracolumbar scoliosis**
HE Shouyu, WANG Bin, MIN Jikang, et al(1299)
- Clinical analysis of 6 cases of adult Tillaux
fracture treated with open reduction
and internal fixation**
XU Hao, Zheng Jie(1301)
- Influencing factors analysis on postoperative
infection of surgical site in patients
with posterior lumbar surgery**
CAI Zhizhong, CHENG Yonggang, HUANG Wei, et al(1303)

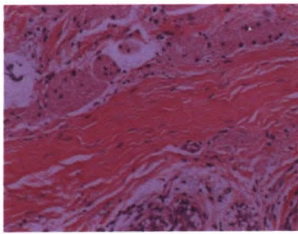


图1 肿瘤细胞由实性巢团或条索状排列的圆形或多角形细胞组成(HE染色,×100)

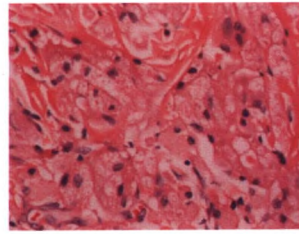


图2 细胞呈圆形、卵圆形或多边形,胞质有丰富的嗜伊红小颗粒(HE染色,×200)

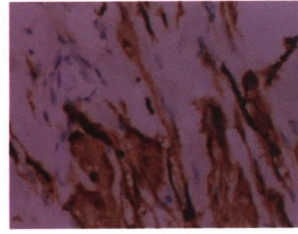


图3 肿瘤细胞 S-100 阳性(S-100 免疫组化染色,×400)

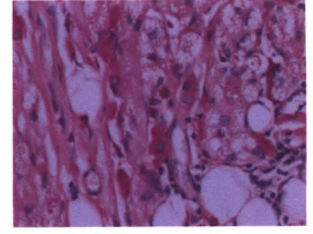


图4 D-PAS 染色阳性(D-PAS 特殊染色,×100)

方晓财,何梓波.细胞角蛋白19、sTREM-1与CD64在结肠癌患者术后感染评价中的应用(见正文第1407页)

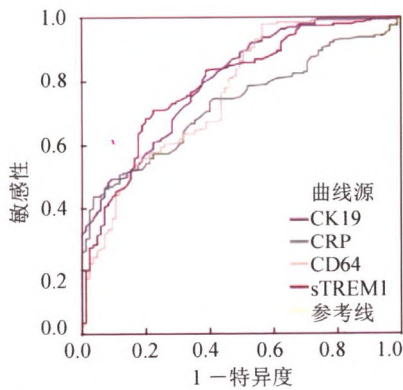


图5 CRP、CK19、sTREM-1及CD64诊断结肠癌患者术后感染的ROC曲线

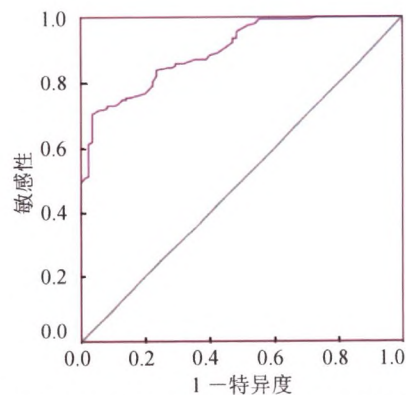


图6 CK19、sTREM-1及CD64联合诊断结肠癌患者术后感染的ROC曲线

曹淼英,蒲桂梅,孙健,等.痰液基细胞学检查阳性肺炎型肺癌2例并文献复习(见正文第1411页)

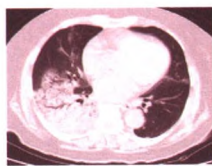

图7 2017年5月胸部CT见右肺各叶及左肺上叶大片状高密度影,部分实变,可见“支气管充气征”

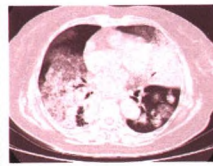

图8 2018年6月胸部CT见两肺弥漫大片状网格样密度增高影,内见含气支气管

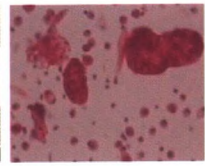


图9 痰液基细胞学检查见成团异型细胞,考虑腺癌

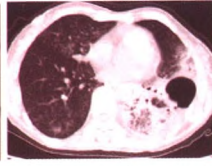

图10 2017年12月胸部CT见两肺内多发斑片状、大片状密度增高阴影,左下肺可见大小不一空腔

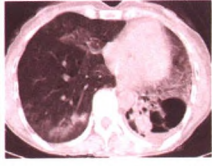


图11 2018年7月胸部CT见两肺内多发斑片状、大片状密度增高阴影,左下肺实变伴多发空洞

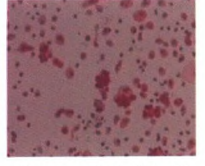


图12 痰液基细胞学检查见少量成团异型细胞

赵文妍,王权炳,高金星.乳腺癌转移至腮腺漏诊1例及相关文献回顾(见正文第1412页)

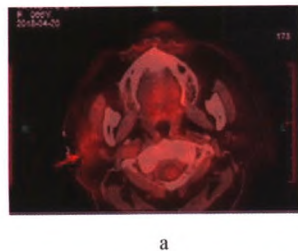


图13 PET/CT检查;a为右侧腮腺区肿瘤切除术后,术区见絮状影,放射性分布轻度增高,SUVmax约为3.8;b为双侧颈部未见明显肿大淋巴结及异常放射性分布。右乳内见一软组织结节影,大小约2.8cm×2.4cm,放射性分布增高,SUVmax约为20.3

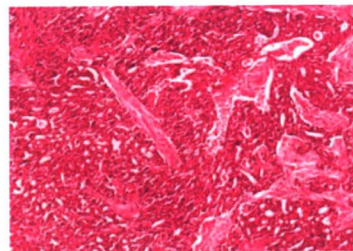
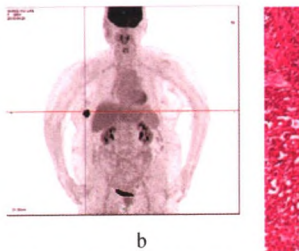


图14 浸润性乳腺癌,免疫组化显示:E-cad(+),ER(+,强,90%)、HER-2(1+),ki67(+,40%)、PR(+,强,70%)

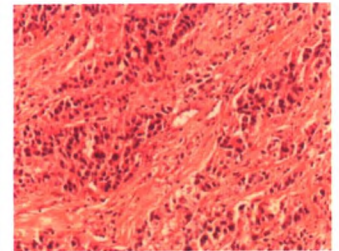


图15 右腮腺转移癌,免疫组化染色结果:CAM5.2(+),CD117(-)、CK(Pan)(+),GATA3 阳性、E-cad(+),ER(+),PR(+)(HE染色,×10)