

ISSN1671-0800

CN 33-1268/R

6

2019

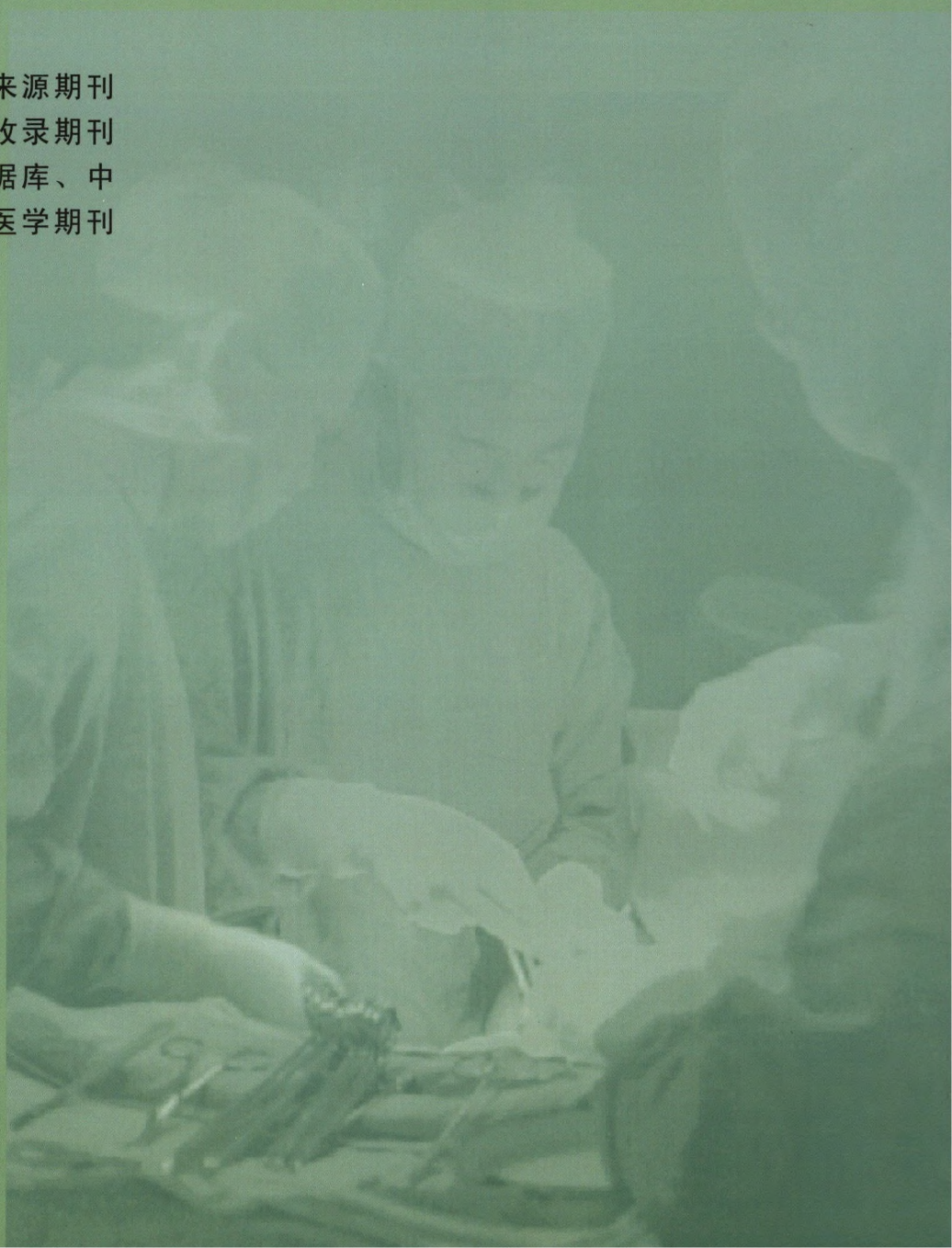

现代实用医学

MODERN PRACTICAL MEDICINE
XIANDAI SHIYONG YIXUE

《现代实用医学》编辑委员会

中国学术期刊综合评价数据库来源期刊
中国核心期刊（遴选）数据库收录期刊
中国期刊网、中国期刊全文数据库、中
文科技期刊数据库、中文生物医学期刊
文献数据库等收录期刊



第31卷 第6期 Vol.31 NO.6

ISSN 1671-0800



771671080196
万方数据

现代实用医学

Modern Practical Medicine

月刊 1994年1月创刊 第31卷 第6期 2019年6月20日出版

主管

浙江省卫生健康委员会

主办

宁波市医学会
宁波市医学学术交流管理中心

编辑

《现代实用医学》编辑委员会
315010, 浙江省宁波市避风塘25号
电话: (0574)87326759, 87293011
Email: xdsyxx@126.com

编委会名誉主任

李兰娟

编委会主任

张南芬

总编辑

胡锡浩

出版

现代实用医学杂志社
315010, 浙江省宁波市避风塘25号
电话(传真): (0574)87301712, 87293011

印刷

宁波市鄞州启鸣印务有限公司

发行

现代实用医学杂志社发行部

邮购

现代实用医学杂志社发行部
315010, 浙江省宁波市避风塘25号
电话: (0574)87326759

封面刊名

郭沫若墨迹集字

定价

每期10.00元, 全年120.00元

中国标准连续出版物号

ISSN 1671-0800
CN 33-1268/R

2019年版权归宁波市医学会所有

除非特别声明, 本刊刊出的所有文章不代表宁波市医学会的观点

本刊如有印装质量问题, 请向本刊编辑部调换

目次

专家论坛

- 中国性医学及男科快速发展正当时 姜辉(709)
勃起功能障碍治疗进展 方丹波 汪朔(710)
血精症的诊治进展 罗爱平 王国耀(712)

论著

- HDAC6 抑制剂对小鼠狼疮肾炎抑制作用研究 龚淑文 沈水娟 张素梅等(714)
可行走镇痛对瘢痕子宫再次妊娠经阴道分娩患者产程、出血量及新生儿 Apgar 评分的影响 叶任 李洁(717)

临床研究

- 端锚聚合酶 2 在结直肠癌组织中的表达水平 康宏伟 武鸿彪(720)
BRAF 突变检测评价单灶性甲状腺微小乳头状癌生物学特性的临床意义 章美武 范晓翔 毛达峰等(721)
E 成像杨氏模量均值诊断不同类型甲状腺弥漫性病变的临床价值 严佳梅 周超瑜 许伶俐等(724)
MiRNA-9 在肝癌患者的表达水平及临床意义 石蕾(726)
Angiojet 机械血栓清除装置在急性股腘动脉血栓性疾病中的应用 赵亲明 许中友(728)
采用 RUCAM 量表评价 259 例药物性肝损伤临床研究 郭丽娜 宋毓飞 张谢等(730)
非间断口服艾司唑仑或联合唑吡坦对高龄失眠症患者认知功能的影响 蒋慧 吴孝樑 付长永(732)
首发抑郁症患者脑血流灌注和脑微观结构改变磁共振三维动脉自旋标记及弥散张量成像观察 占鸣 高明 周玲等(733)
精神分裂症患者血清 TNF- α 与奥氮平诱导性肥胖的关系 刘洪杨 田海佳(735)
养心定悸胶囊联合美西律治疗冠心病合并心律失常的疗效及对心功能的影响 李小旺 柳元化 陆建忠(737)
秋水仙碱对急性心肌梗死患者血清 NLRP3 炎症小体相关炎症因子表达的影响 高达 周建庆 王自成等(739)

- 华法林低强度抗凝在老年心脏机械瓣置换术后的应用 徐立栋 张军 高军 (741)
- 优化液体管理对妇科腹腔镜手术患者术后恶心呕吐的影响 毕兴华 蔡畅 李炎 等 (743)
- 右美托咪定复合羟考酮静脉自控镇痛在乳腺癌根治术后的镇痛效果及对神经递质的影响 黄玉惠 (745)
- 非插管保留自主呼吸胸腔镜手术的麻醉管理 薛瑶 卢星 王红梅 等 (747)
- β_2 微球蛋白对髌关节置换术后认知功能的影响 张磊 方敏波 郑君刚 等 (749)
- 四维超声检测房室瓣膜的面积和形态在胎儿心脏发育异常诊断中的价值 陆平 (751)
- 甲氨蝶呤不同给药方式对剖宫产术后子宫瘢痕妊娠影像学指标及应激反应的影响 楼帅 邵明君 (754)
- 妊娠期糖尿病患者子宫螺旋动脉血流参数变化及对妊娠结局的影响 毛巧玲 (757)
- GnRH- α 联合去氧孕烯炔雌醇片治疗重度子宫内膜异位症术后
疗效及性激素和 IL-6、IL-8、TNF- α 变化研究 宋飞奎 蔡安利 叶晓洁 等 (759)

调查研究

- 2 150 名健康体检人群的骨密度检查结果分析 孙满意 刘伟丽 罗雪芬 (762)
- 2013—2017 年泌尿生殖道解脲支原体感染状况耐药性变迁分析 冯维 (764)
- 2017 年宁波市副溶血弧菌临床株病原学和分子特征分析 高红 张琰 章丹阳 等 (765)
- 984 例血培养患者血清降钙素原结果分析 陈业劲 张黎 茅肖娜 等 (768)
- 宁波地区幽门螺旋杆菌感染患者的根治情况调查及药敏分析 史久煜 郭怡怡 李小平 (770)

诊治分析

- 三种手术路径在甲状腺癌根治术中的效果观察及并发症管理 屠奕 谭卓 章新亚 等 (773)
- 急诊手术与择期手术在胸部创伤合并休克患者中的应用效果比较 刘克元 (774)
- 胰管支架置入联合奥曲肽对困难胆管插管患者 ERCP 术后患者的临床干预效果分析 管琼婵 秦杰 金翔 等 (776)
- 胰腺浆液性囊腺瘤 12 例临床病理分析 陈兰 张甜 俞国冰 (778)
- 结肠镜进镜回肠末段的临床价值 胡春玫 张瑜 胡春燕 等 (780)
- 综合法判断重症患者盲插鼻肠管成功与否方法的研究 郑梅霞 金雨虹 廉姜芳 (781)
- 输尿管结石梗阻致脓毒血症患者外周血白细胞、
中性粒细胞及单核细胞计数变化分析 张建球 张伟杰 杨崇一 等 (783)
- Segond 骨折及合并损伤的治疗与影像学特征分析 汪灿锋 叶正从 韩雷 等 (784)
- 3.0T MRI 对肩袖冈上肌腱损伤的诊断价值(附 1 294 例报告) 应亚草 彭兆祥 李瑾 等 (787)
- 脑梗死并发脑微出血患者认知水平分析 郑刚 徐前伟 杨开仁 (788)
- 硼替佐米不同给药方式在多发性骨髓瘤治疗中的疗效与安全性研究 江群 忻丽娜 周丹丹 等 (789)
- 区域化远程卒中医疗在基层医院急性缺血性卒中患者静脉溶栓诊疗中的应用分析 徐瑶 陈启江 吴月飞 等 (791)
- 改良 CHOPE 方案治疗继发中枢神经系统弥漫大 B 细胞淋巴瘤的疗效分析 张碧波 王旖旎 张丕胜 等 (793)
- 绝经对妇女 2 型糖尿病患病风险的影响探讨 金雷 (795)
- 产妇宫缩乏力性产后出血的 Logistic 回归性分析及其防治对策 林前 (797)
- 正念减压疗法对围产期孕妇负面情绪及恐惧状态的影响 边佳 房佩娣 (801)
- 非梗阻性吞咽困难的高分辨率食管测压特点及病因分析 张奕乘 金捷 朱丽明 等 (803)
- 超声联合 CT 在成人消化道异物及其并发症诊断中的应用价值 金美英 袁彩娣 章萍 (806)

- 经会阴四维盆底超声立体成像检测子宫全切术后女性盆底功能异常的价值 … 金家华 袁彩娣 金美英等(808)
- 胶体金法隐球菌荚膜多糖抗原检测肺隐球菌病的诊断价值分析 …… 徐慧 董肖琦 张亮等(810)
- 乙肝相关肝癌患者血清载脂蛋白 B 检测的临床价值探讨 …… 戎辉 马建波 高国生等(812)
- 浙东地区一项关于 2 型糖尿病与胃癌相关性的回顾性研究 …… 任辉 沈建伟 鲁亭(814)
- 护士主导的远程 Teach-back 健康教育模式对宫颈癌术后患者自我管理能力的影 响 …… 彭国琴(816)
- 奥马哈系统在乳腺癌术后患者延续护理中的应用价值 …… 石维红 李双凤 朱林波等(818)
- 综合护理干预对合并认知功能障碍的老年糖尿病肾病患者的效果观察 …… 施素华 朱海晓 钟光辉等(820)
- 移动健康教育联合早期康复训练对脑梗死患者运动功能、神经功能及生活能力的影 响 …… 陆晓虹(822)
- 优化护理管理在心血管介入围手术期中的应用 …… 潘晓丹 刘聪华 蒋婵月等(824)
- 早期康复护理干预对首次脑梗死继发偏瘫患者生活自理能力及日常生活质量的影 响 …… 沈佳莹 史优波(826)
- 团体心理治疗对住院抑郁症患者临床疗效的影响 …… 杨宝琴 蒋珊琼 禹海航等(827)
- Orem 自理模式对慢性心力衰竭患者自我护理与生活质量的影响 …… 张燕 潘婷婷 陈巧(829)
- 认知行为护理干预对广泛性焦虑患者负性情绪的影响 …… 傅芬芬 杜荣荣 吴静娜(831)
- 微创手术治疗乳腺纤维瘤围手术期综合护理效果观察 …… 王文花 刘莉 余明军(832)
- 前臂穿支游离皮瓣修复手指软组织缺损术后中西医结合护理分析 …… 吴越娣(834)
- 急性缺血性脑卒中伴偏瘫患者应用早期个体化综合康复治疗的效果 …… 徐慧霞 徐利萍 胡军等(835)

基层园地

- 西甲硅油乳剂稀释液在结肠镜下喷注祛泡效果的观察 …… 曾达开 陈金春 薛卫宽等(837)
- 糖尿病酮症酸中毒昏迷 35 例的临床治疗体会 …… 楼小英 吴安乐(838)
- 暖宫软膏穴位贴敷联合少腹逐瘀汤治疗寒凝血瘀型痛经的临床效果观察 …… 姚凌慧(840)
- 社区医生运动处方对糖尿病伴高血压患者骨密度的影响 …… 赖云 陈青山(841)

病例报告

- 脂肪纤维瘤病样神经肿瘤一例报告 …… 卢立霞 王素英(843)

讲座与综述

- 医学伦理学在精神科护理中的应用 …… 周慧娜(845)
- 药物通过 Wnt 信号通路治疗骨质疏松的研究进展 …… 黄淑梦 刘婷 夏冬冬等(846)

编读往来

- 作者书写统计学符号须知 …… (800)

本期执行编委: 王国耀

执行编辑: 吴迪汉

期刊基本参数:CN33-1268/R * 1994 * m * A4 * 140 * zh * P * ¥ 10.00 * 6000 * 71*2019-06

MODERN PRACTICAL MEDICINE

Monthly Established in January 1994 Volume 31, Number 6 June 20, 2019

Competent Authorities

Health Commission
of Zhejiang Province

Sponsor

Ningbo Medical Association
Ningbo Center of Medical
Academic Exchange

Editing

Editorial Board of Modern Practical
Medicine
25 Yingfeng Street, Ningbo 315010
Tel: (0574)87326759, 87293011
Email: xdsyyx@126.com

Honor Director of Editorial Board

LI Lanjuan

Director of Editorial Board

ZHANG Nanfen

Editor-in-chief

HU Xihao

Publishing

Publishing House, Journal
of Modern Practical Medicine

CSSN

ISSN 1671-0800
CN 33-1268/R

CONTENTS IN BRIEF

- Inhibitory effect of HDAC6 inhibitor
on murine lupus nephritis**
Gong Shuwen, Shen Shuijuan, Zhang Sumei, et al (714)
- Effect of walkable analgesia on delivery process,
bleeding amount and Agar score of
neonates in patients with vaginal
delivery of scar uterine**
YE Ren, YING Hongjun, LI Jie..... (717)
- Expression level of tankyrase 2 in
colorectal cancer tissues**
KANG Hongwei (720)
- Clinical significance of biological characteristics
evaluated by BRAF mutation assay on single
focal thyroid micropapillary carcinoma**
ZHANG Meiwu, FAN Xiaoxiang, MAO Dafeng, et al (721)
- Clinical value of E-imaging Young's modulus
in the diagnosis of different types of
thyroid diffuse lesions**
YAN Jiamei, ZHOU Chaoyu, XU Linli, et al (724)

江群, 忻丽娜, 周丹丹, 等. 硼替佐米不同给药方式在多发性骨髓瘤治疗中的疗效与安全性研究(见正文第 789 页)

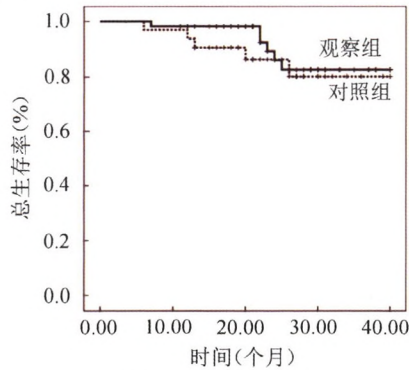


图 1 两组 OS 比较

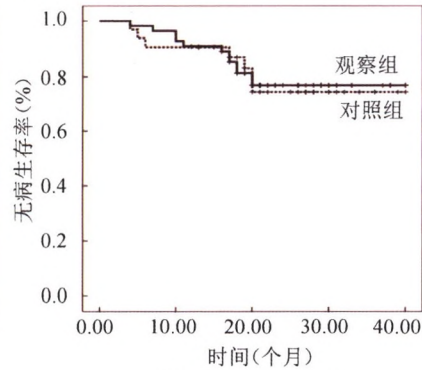


图 2 两组 EFS 比较

张奕秉, 金捷, 朱丽明, 等. 非梗阻性吞咽困难的高分辨率食管测压特点及病因分析(见正文第 803 页)




图 3 食管体无效蠕动

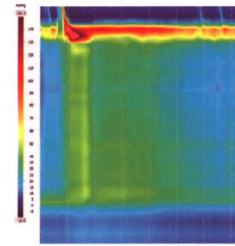


图 4 贲门失弛缓症(II型)

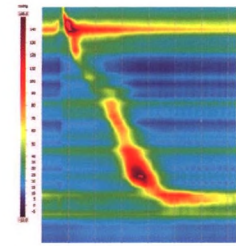


图 5 胃食管连接处流出道梗阻

金美英, 袁彩娣, 章萍. 超声联合 CT 在成人消化道异物及其并发症诊断中的应用价值(见正文第 806 页)

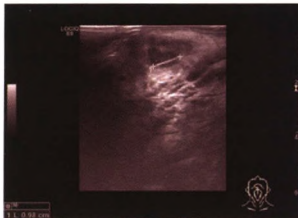

图 6 右舌缘部异物合并感染及包裹。患者, 男, 33 岁, 右舌缘肿物伴疼痛 5 d。右舌缘低回声包块, 内回声欠均匀, 内显示一线状强回声

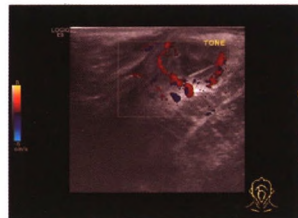

图 7 与图 6 同一患者, CDFI 示低回声包块内未见血流信号, 周围组织内见较丰富血流信号

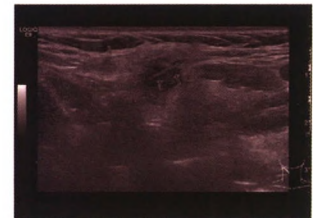


图 8 患者, 女, 64 岁, 发现右颌下无痛性小肿块 2 d。右颌下见一低回声包块, 内见一线状强回声

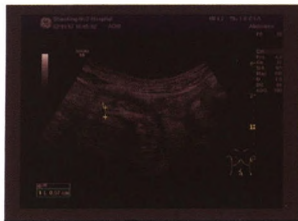

图 9 患者, 女, 70 岁, 反复下腹部钝痛、腹泻半月, 便血 3 d。腹部低频超声见棒槌状强回声贯穿肠壁, 穿出端周围见宽 6 mm 液性暗区及增厚大网膜

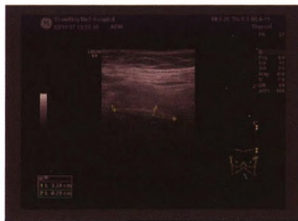


图 10 与图 9 同一患者, 高频线阵探头扫查示乙状结肠中下段棒槌状强回声长约 32 mm, 厚 2.9 mm, 局部肠壁增厚水肿

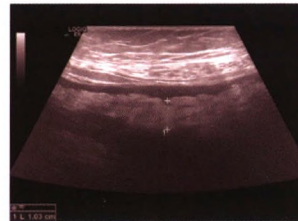

图 11 患者, 女 77 岁, 腹痛伴发热 1 d。中上腹超声横切示横结肠增厚, 厚 10 mm, 回声增强

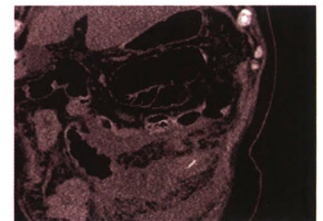


图 12 与图 11 同一患者, CT 第二次横结肠、大网膜部位扫描发现大网膜一针样高密度影

金家华, 袁彩娣, 金美英, 等. 经会阴四维盆底超声立体成像检测子宫全切术后女性盆底功能异常的价值(见正文第 808 页)

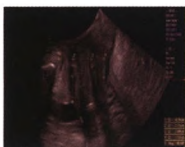

图 13 正常

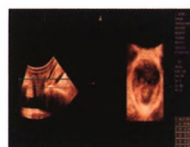

图 14 肛提肌裂孔面积增大

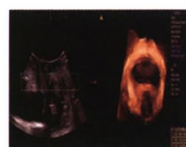


图 15 肛提肌裂孔面积增大

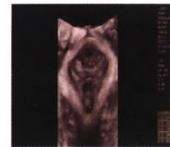


图 16 盆底器官对称不良

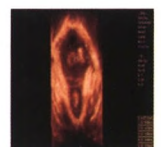

图 17 盆底器官对称不良