

ISSN1671-0800

CN 33-1268/R



QK2055831

11

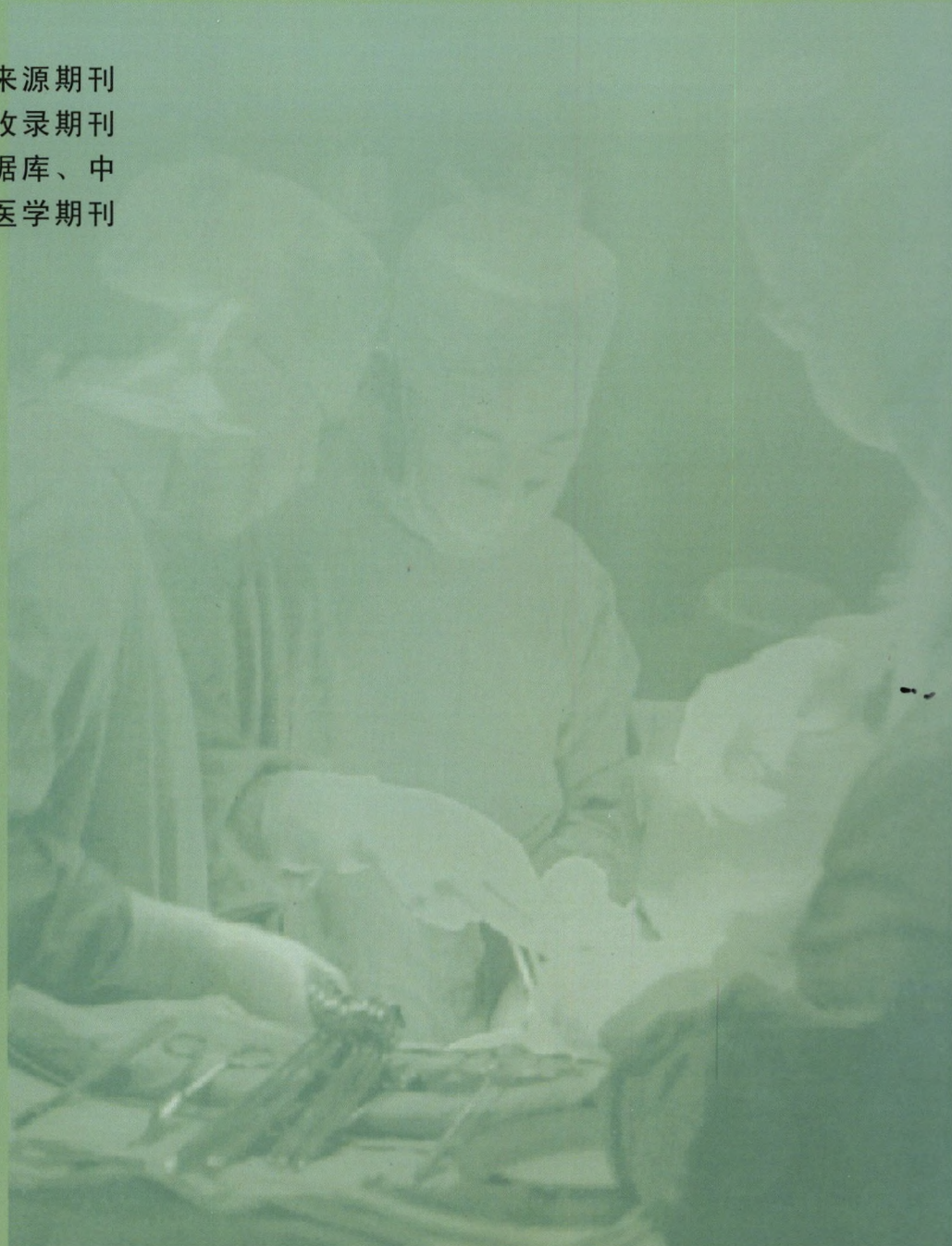2020

现代实用医学

MODERN PRACTICAL MEDICINE
XIANDAI SHIYONG YIXUE

《现代实用医学》编辑委员会

- 中国学术期刊综合评价数据库来源期刊
- 中国核心期刊（遴选）数据库收录期刊
- 中国期刊网、中国期刊全文数据库、中文科技期刊数据库、中文生物医学期刊文献数据库等收录期刊



第32卷 第11期 Vol.32 NO.11

ISSN 1671-0800



9 771671 080202

万方数据

现代实用医学

Modern Practical Medicine

月刊 1994年1月创刊 第32卷 第11期 2020年11月20日出版

主 管

浙江省卫生健康委员会

主 办

宁波市医学会
宁波市医学学术交流管理中心

编 辑

《现代实用医学》编辑委员会
315010, 浙江省宁波市通惠街25号
电话: (0574)87326759, 87293011
Email: xdyxy@126.com

编委会名誉主任

李兰娟

编委会主任

张南芬

总编辑

胡锡浩

出 版

现代实用医学杂志社
315010, 浙江省宁波市通惠街25号
电话/传真: (0574)87301712, 87293011

印 刷

宁波市鄞州启鸣印务有限公司

发 行

现代实用医学杂志社发行部

邮 购

现代实用医学杂志社发行部
315010, 浙江省宁波市通惠街25号
电话: (0574)87326759

封面刊名

郭沫若墨迹集字

定 价

每期10.00元, 全年120.00元

中国标准连续出版物号

ISSN 1671-0800
CN 33-1268/R

2020年版权归宁波市医学会、宁波市医学学术交流管理中心所有

除非特别声明, 本刊刊出的所有文章不代表宁波市医学会、宁波市医学学术交流管理中心观点

本刊如有印装质量问题, 请向本刊编辑部调换

目 次

专家论坛

- 超声在小儿泌尿系畸形中的应用 陈亚青(1303)
超声新技术在儿科领域中的应用 叶菁菁 徐彬(1305)
经颅多普勒超声在新生儿缺氧缺血性脑病诊治中的
应用进展 马骥 马苏亚(1308)

论 著

- Polo 样蛋白激酶 4 在结直肠癌组织中的表达
及预后评估价值分析 沈晓涵 陈佳意 李征等(1311)

临床研究

- 小柴碱调控 Wnt/ β -catenin 信号对骨质疏松大鼠的
作用研究 徐红余 姚麒(1314)
血浆脂联素检测在 HBV 相关慢性肝衰竭中的
临床价值 华馨 胡耀仁 高国生等(1317)
舒芬太尼靶控输注复合右美托咪定镇静在烧伤换药时
的有效效应室浓度预测 陈玲阳 王惠琴 杨燕青等(1320)
预测肾移植术后新发糖尿病风险的列线图模型的
建立与应用 张静 林秋子(1322)
PKRP 联合钬激光碎石术治疗老年前列腺增生合并膀胱结石的
取石成功率及对生活质量的影响 潘瑜 俞加法 李想(1324)
早期连续性肾脏替代治疗在心脏术后
急性肾损伤中的应用 胡晓燕 赵顺英 孙乐波等(1326)
基因多态性与慢性胃炎患者幽门螺杆菌感染的
相关性研究 施东升 段世宇 黄寿春(1329)
成纤维细胞生长因子 23 与腹透患者
心血管系统的关系研究 郑丹 王怡倩 周仁芳等(1331)
MuLBSTA 评分对新型冠状病毒肺炎
重症患者的筛查价值 黄凯 俞旭霞 褚金国等(1333)
右侧喉返神经深层淋巴结在甲状腺乳头状癌患者中的
转移情况及危险因素分析 王耀宗 易占波 吴贤江等(1335)
西格列汀联合胰岛素泵对 2 型糖尿病患者 ADP、APAF1
及 Cys C 水平的影响 胡静艳(1337)

- 关节镜下自体肌腱与异体肌腱重建前交叉韧带对关节稳定性的影响 戴海东 明文义 陈林(1338)
- 结核性脑膜炎患者颅内静脉系统损害的特征 饶俊平 许相勤 余利生等(1340)
- 抗阻训练联合有氧运动对冠心病心力衰竭患者心肺功能的影响 马敬 朱利月(1343)
- 术前雷珠单抗注射联合玻璃体切割术在糖尿病视网膜病变
合并新生血管性青光眼中的应用 黄盛梅 黄晓菁(1345)
- 胸腔镜肺段切除术与胸腔镜肺叶切除术治疗早期非小细胞肺癌的
临床效果比较 林善安 王晓军 徐晓文等(1347)
- 替考拉宁在高血糖伴低蛋白血症患者中血药谷浓度达标情况及影响因素分析 张谊芳 蒋杰 徐海波等(1349)
- 屈光参差近视患者配戴 OK 镜后的临床效果评价 周磊 王莹 吴善君等(1351)
- 突发性耳聋患者的预后影响因素分析 陈晓萍 梁小龙 童雷(1353)
- 清热和胃及疏肝健脾方治疗慢性萎缩性胃炎肝胃郁热证的疗效和机制研究 刘淑玮(1355)
- 调任通督针联合活血解郁汤辅助治疗对脑卒中后认知障碍
并发失眠患者的影响 睦淑彦 张震中 朱明锦等(1357)
- 旋后肩法用于肩难产对分娩后盆底泌尿系统支持功能改善的临床研究 吴嘉涵 尤爱军 宋燕(1359)
- 基于《母子健康手册》的孕产妇分级管理的实施与评价 叶丽丹(1361)

调查研究

- 宁波市海曙区儿童和青少年近视及视力情况调查分析 陈思明 阮慧蒙 李波等(1363)

诊治分析

- 冠心宁片对冠心病心绞痛患者介入治疗术后心肌微循环的影响 余祖善 徐丹蕾 林杨闯(1365)
- 老年抑郁症患者认知功能的影响因素及干预方法分析 张惠玲 陈莹(1367)
- 普罗帕酮治疗顽固性室上性心动过速的疗效分析 陈海彬 宋莹莹(1369)
- 酒精依赖性抑郁患者脑灰质结构改变的磁共振研究 孟雷 李艳彬 于明荣(1371)
- 消化内镜活检组织石蜡 HE 制片的优化 董芸蓉(1372)
- 结肠息肉内镜黏膜切除术迟发性出血原因分析及对策 王玲玲(1374)
- 大剂量维生素 C 对脓毒性休克患者升压药需求的影响 熊丽荣 忻刚 姜冀(1375)
- 不同轴长高度近视黄斑区微血管的光学相干断层扫描
血管成像观察 廖燕红 龚雁 陈利双等(1377)
- CT 评分联合乳酸脱氢酶测定在新型冠状病毒肺炎预后评估中的价值 黄景峰 卢绍辉 骆文志等(1379)
- 孕期生育舞蹈干预对初产妇体质量管理及分娩结局的影响 金珊 叶俊花(1381)
- 泌尿外科非耐β-内酰胺类多重耐药菌感染情况分析 沈艳 朱再生 朱子巍等(1384)
- 孟鲁司特钠联合鼻渊通窍颗粒对变应性鼻炎患儿症状及炎症反应的改善作用 王明杰 陈超林 林莉(1386)
- 益气防感方不同剂型对气虚人群疗效对比研究 陈瑞佳 刘宏飞 邓艳华等(1387)
- 中西医结合治疗焦虑伴功能性室性期前收缩的疗效观察 蔡飞 周男华 张洁等(1389)
- 中医外治法治疗湿热瘀阻型女性盆腔炎 100 例效果观察 李双红 叶利群 李静颖(1391)
- 艺术治疗对新型冠状病毒肺炎患者隔离期间情绪、
认知及生活质量的干预效果 刘一苇 伍玉丹 王陈军等(1393)
- 心脏手术机械通气患者拔管后排痰困难原因分析及护理对策 叶丹 涂文怡 刘庆华(1395)

- 强化健康宣教模式对小儿骨折疗效、护理质量及满意度的影响 贺丽娜 孙飞娜 何佩霞等(1397)
- 手术室强化保暖对剖宫产产妇术后低体温及颤抖程度的影响 毕依青 冯满清(1398)
- 品管圈在手术室护理文书书写质量改进中的应用 张春艳 张红群 徐娜等(1399)
- 规范化护理干预对骨盆骨折患者疗效及康复的影响 吴小燕 应徐燕 陈志云等(1401)
- 移动终端系统对结直肠癌患者化疗期间依从性及疾病感知的
延续性护理效果观察 梅婧颖 王芳芳 孙雁等(1402)
- 情感温故策略对泌尿外科出院患者照护者精神负担与应对方式的影响 陈菲 俞虹(1404)
- 舒适护理在根管治疗中缓解疼痛和焦虑的效果分析 陈良萍 李晓英 张玲(1406)
- 优质护理对颅内血管支架置入术缺血性脑卒中的效果分析 凌艳 张晓丹 陈伟(1407)
- 护理风险管理对 CRRT 相关并发症及护理质量的影响 杨雪利 郑玲丹 陈贞素(1408)

基层园地

- 利伐沙班治疗瓣膜性心脏病并发心房颤动的疗效分析 傅海燕(1411)
- 奥拉西坦联合长春西汀对脑梗死后轻度认知功能障碍的影响 徐凯 钱平安 王美华(1412)
- 维生素 C 联合羟考酮在急性颅脑损伤中的应用效果及对认知功能、FSH 水平的影响 盛文国(1414)
- 动态心电图 QTc 间期对冠心病心肌缺血发作的预测价值 姜碧云 余姝妍(1416)
- 膝关节镜下可调节双钢板双悬吊全内重建膝关节前交叉韧带的疗效观察 徐洪伟 朱浩玮 常希会等(1417)
- 虚拟现实技术心理康复对脑卒中后抑郁患者日常生活能力恢复的影响 宓洪挺 钱平安 李新科(1419)
- 西米替丁联合复方甘草酸苷对过敏性紫癜患者血液流变学和免疫功能的影响 王振华(1421)
- 肺炎支原体肺炎儿童并发心肌受损的危险因素分析 胡一舟 沈增晖(1422)
- 自由体位联合分娩镇痛对母婴结局的影响 李娟 王英芬(1424)
- 不同时期 CT 定位微创穿刺引流对高血压脑出血炎症因子的影响 杨志阔 谢永明 谢美琴(1426)
- 两种内固定方式治疗髌骨骨折的临床疗效观察 王毅(1428)

讲座与综述

- 6S 精益管理在医院二级库房管理中的应用研究进展 桑依毛 宋剑波 陈玲燕(1429)
- 腹腔镜荧光成像技术在肝癌手术导航中的应用进展 吴远博 赵钢军 李宏(1431)
- 14-3-3 zeta 在人类常见恶性肿瘤中的研究进展 褚明辉 汪发九 赵国芳(1433)
- 肝纤维化治疗之抗纤维化和靶向药物治疗进展 王剑钢 陈吉丽 费迎明(1436)
- 儿童新型冠状病毒感染的诊疗进展 邱海燕 阮培森(1439)

本期执行编委：马苏亚

执行编辑：钟美春

期刊基本参数:CN33-1268/R * 1994 * m * A4 * 140 * zh * P * ¥ 10.00 * 6000 * 70 * 2020-11

MODERN PRACTICAL MEDICINE

Monthly Established in January 1994 Volume 32, Number 11 November 20, 2020

Competent Authorities
Health Commission
of Zhejiang Province

Sponsor
Ningbo Medical Association
Ningbo Center of Medical
Academic Exchange

Editing
Editorial Board of Modern Practical
Medicine
25 Yungfeng Street, Ningbo 315010
Tel: (0574)87326759, 87293011
Email: xdsyyx@126.com

Honor Director of Editorial Board
LI Lanjuan

Director of Editorial Board
ZHANG Nanfen

Editor-in-chief
HU Xihao

Publishing
Publishing House, Journal
of Modern Practical Medicine

CSSN

ISSN 1671-0800
CN 33-1268/R

CONTENTS IN BRIEF

- The expression and clinical prognosis analysis
of Polo-like Kinase 4 in collectable cancer**
SHEN Xiaohan, CHEN Jiayi, LI Zheng, et al (1311)
- Effect of berberine on regulating Wnt/ β -catenin
signal in osteoporotic rats**
XU Hongyu, YAO Qi(1314)
- Clinical value of plasma adiponectin detection
in HBV-related chronic liver failure**
HUA Xin, HU Yaoren, GAO Guosheng, et al(1317)
- Effect compartment concentration prediction of sufentanil
target-controlled infusion combined with
dexmedetomidine sedation in burn
dressing change**
CHEN Lingyang, WANG Huiqin, YANG Yanqing, et al(1320)
- Establishment and application of a nomogram model
for predicting the risk of new diabetes after
kidney transplantation**
ZHANG Jing, LIN Qiuzi(1322)
- Success rate of PKRP combined with holmium laser
lithotripsy in the treatment of elderly benign
prostatic hyperplasia with bladder stones and
its influence on life quality**
PAN Yu, YU Jiafa, LI Xiang(1324)

董芸蓉.消化内镜活检组织石蜡 HE 制片的优化(见正文第 1372 页)

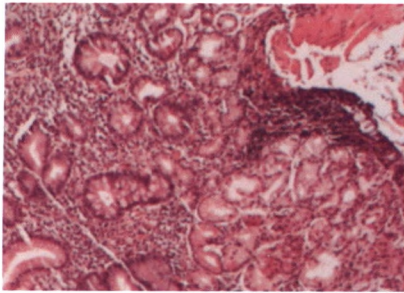


图1 组织结构欠清晰,细胞裂隙较多,核质对比不够鲜明(HE,×40)

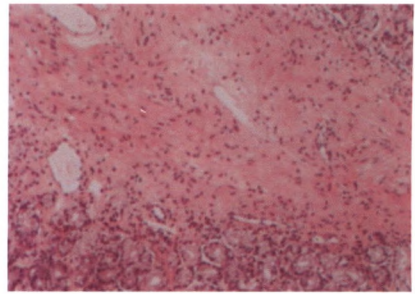


图2 组织结构清晰,核质分明,染色鲜艳(HE,×40)

廖燕红,龚雁,陈利双,等.不同轴长高度近视黄斑区微血管的光学相干断层扫描血管成像观察(见正文第 1377 页)

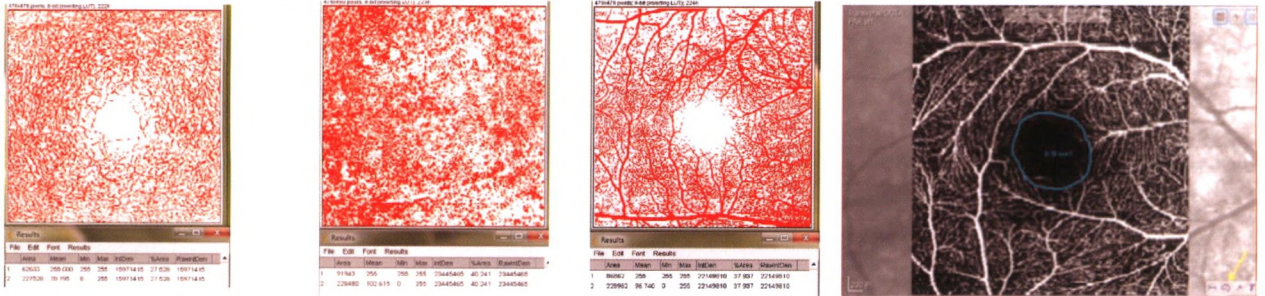


图3 视网膜浅层血管密度图 图4 视网膜深层血流密度图 图5 脉络膜血流密度图 图6 视网膜FAZ面积

黄景峰,卢绍辉,骆王志,等.CT评分联合乳酸脱氢酶测定在新型冠状病毒肺炎预后评估中的价值(见正文第 1379 页)

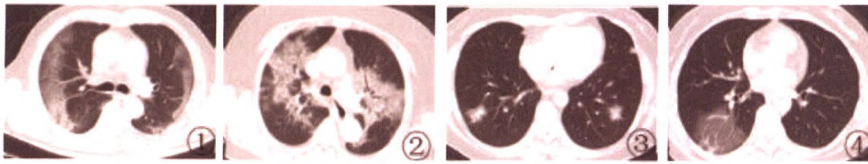


图7 男性,57岁,图8 女性,60岁,HRCT平扫显示病变为平扫显示病变为多发磨玻璃病变,非叶段性分布,分布以胸膜下分布为主,未见中轴性分布,病灶部分融合成片并实变,实变区域内见含气支气管征,累及范围超过四个肺叶,CT评分14分
图9 女性,51岁,HRCT扫描提示两肺下叶为主多发实性结节样影,边界模糊,CT评分5分
图10 女性,52岁,HRCT表现为右肺下叶磨玻璃病变,其内可见含气支气管影,部分胸膜下可见实变区域,CT评分3分

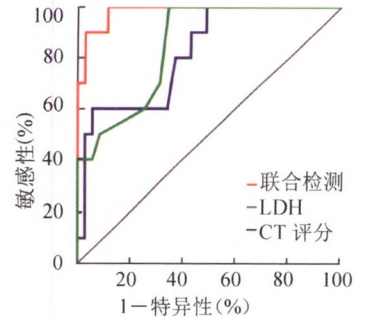


图11 ROC曲线图

姜碧云,余姝妍.动态心电图QTc间期对冠心病心肌缺血发作的预测价值(见正文第 1416 页)

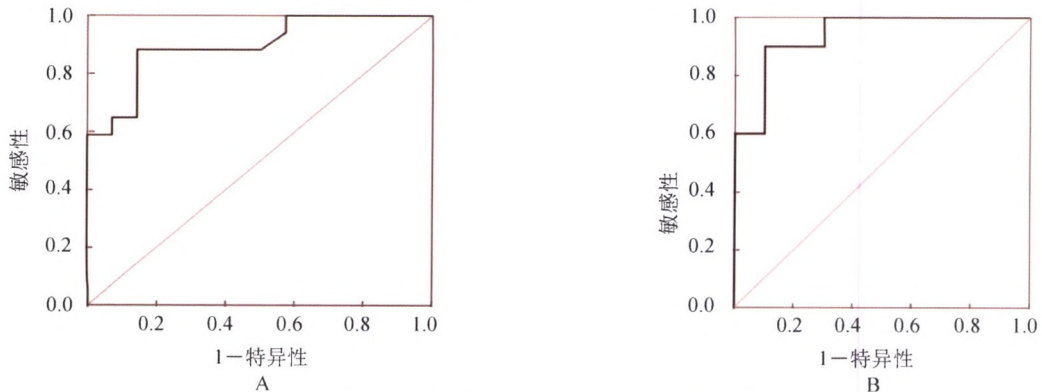


图12 CHD心肌缺血发作预测的ROC曲线

注:A:动态心电图QT期ROC曲线,B:动态心电图QTc间期ROC曲线