

青海医药杂志

QINGHAI YIYAO ZAZHI
QINGHAI MEDICAL JOURNAL

中国学术期刊综合评价数据库统计源期刊

中国期刊网收录期刊

中国学术期刊(光盘版)全文收录

万方数据—数字化期刊群全文上网

中国核心期刊(遴选)数据库收录

青海省优秀科技期刊

5

2014

第44卷 总第378期

ISSN 1007-3795



9 771007 379000

青海省医药卫生学会联合办公室

青海医药杂志

QINGHAI MEDICAL JOURNAL

月刊 1958年4月创刊 第44卷 第5期 2014年5月20日出版

目次

主管

青海省卫生和计划生育委员会

主办

青海省医药卫生学会联合办公室
西宁市南川西路69号,810012

编辑

《青海医药杂志》编辑部
(西宁市南川西路69号,810012)
电话:0971-6266201
E-mail: qheyzz@163.com

总编辑

张进京

印刷

西宁德隆印刷厂
电话:0971-8216875

国内发行

西宁市邮政局

订购

全国各地邮电局所
邮发代号 56-6

邮购

《青海医药杂志》编辑部
西宁市南川西路69号,810012
电话:0971-6266201

定价

全年96.00元,每期8.00元

中国标准连续出版物号

ISSN 1007-3795

CN 63-1018/R

论著

中西医结合改善艾滋病合并肺部感染患者中医证候对比研究
..... 李沛军(1)

二十味沉香丸预防低氧性肺动脉高压时对蛋白激酶C通路的影响
..... 王海燕 李生花 王刚,等(5)

临床经验

地屈孕酮治疗先兆早期流产120例临床分析..... 张明珍(9)

缩宫素及米索前列醇预防产后出血的临床效果评价
..... 王玉凤 王亚萍 陈倩(11)

微创穿刺针联合尿激酶治疗慢性硬膜下血肿疗效观察..... 张富贵(13)

覆膜支架在治疗食管癌并气管瘘的临床应用..... 杨海明(15)

单纯修补、胃部分切除术治疗急性胃穿孔的临床
效果对比分析..... 武善真(17)

立止血治疗过敏性紫癜并消化道出血的疗效分析..... 索南措(19)

高海拔地区 kegel 盆底肌功能训练预防产后子宫
脱垂的临床效果观察
..... 段利侠 闫素芹(21)

盆腔结核68例诊治体会..... 库启录 张润(23)

复方沙棘籽油栓联合达克宁栓治疗霉菌性阴道炎的
临床疗效观察..... 雷廷兰(25)

高血压患者尿酸检测临床意义分析	马廷玲(27)
2013年珠海西区25例登革热的临床分析	张利霞 肖寒 刘尹正泽(29)
手术治疗跟骨骨折疗效观察	李承宽(31)
临床护理	
经桡动脉和股动脉两种术式的冠状动脉介入治疗前后的护理对策	李月兰(33)
一例双侧胫腓骨骨折并发脂肪栓塞综合征患者的护理体会	刘芳(35)
脊髓脊膜膨出围手术期的护理	贾德莲(37)
中度高海拔地区创伤性湿肺救治中的护理措施	韩海香(39)
临床护理路径在急性心肌梗死患者中的应用	魏继棠 刘娟(41)
微创结合高压氧治疗胫腓骨骨折护理体会	扎西卓玛 李徽(43)
护理安全日历在动态监测护理不良事件中的应用	才仁卓玛 颜芳 杨坤,等(45)
静脉留置针、弹力帽外固定在小儿头皮静脉中的应用	徐新红(47)
硝氟酚中毒患者的救护体会	魏吉香(49)
护理干预对颅内动脉瘤介入栓塞治疗的作用	谢建芝(50)
产科护士职业暴露危险因素及防护	陕秀芳(53)
探讨品管圈在高海拔地区压疮预防管理中的应用效果	张海清(55)
3例服藏药并发中毒性表皮松解坏死型药物疹患者的护理体会	达明冬(57)
129例小儿胃镜检查的心理干预体会	闫海青(59)
急性有机磷中毒的急救与护理	李莲(61)
药品检验	
藏药消痰康胶囊非临床期的主要药效学试验研究	邓生芳 赵明存(63)
十五味龙胆花丸的显微鉴别	杨书阁 霍生青(65)
技术交流	
十二指肠壁内血肿的MSCT诊断	田发奎 季如春 杨庭显(67)
12导联动态心电图对诊断冠心病及高危患者筛选的临床意义	杨南(69)
中医、中药、中西医结合	
自拟方治疗高原咽部干燥症38例	孔繁玲(71)
氟康唑与中药治疗霉菌性阴道炎的临床疗效比较	董延琴(72)
扶正消脂汤治疗非酒精性脂肪肝60例临床观察	艾军毅 刘春艳(74)
调查报告	
湟源县2008年—2012年妇幼卫生年度统计资料分析	李芬英 杨晓燕(76)
病例报告	
肉毒杆菌中毒一例报告	王基伟 刘宏生(32)
左氧氟沙星静脉输注致关节肿痛一例报告及文献复习	唐兴文(70)
3例会阴摩擦综合征误诊分析	贾星华(78)
腹膜高分化乳头状间皮瘤一例报告及文献复习	潘文凤(79)
征订启事	(62,75)
致作者	(44)
书讯	(58)

QINGHAI MEDICAL JOURNAL

Monthly Established in April, 1958 Volume 44, Number 5, May 20, 2014

Responsible Institution

Qinghai Province Health & Family Planning
Commission

Sponsor

Unite Office of Qinghai Medical
& Health Association
(810012, 69, West Nanchuan Road, Xining, Qinghai)

Edited and Published by

Editorial Department of Qinghai
Medical Journal
(810012, 69, West Nanchuan Road, Xining, Qinghai)

Tel

0971 - 6266201

E - mail

qheyzz@163.com

Editor in chief

Zhang Jinjing

Printer

Delong Printing Press of Xining

Distributed by

Xining Post Office (Qinghai China)

Mail - order

Editorial Department of Qinghai
Medical Journal
(810012, 69, West Nanchuan Road, Xining, Qinghai)

CSSN

ISSN 1007 - 3795

CN 63 - 1018/R

CONTENTS IN BRIEF

Improvement of AIDS Patients Complicated with Pulmonary

Infection by TCM Syndromes Dialectics Therapy

..... Li Peijun(1)

The Preventive Effects of Tibetan Twenty Chen Xiang

Compound Pill on Hypoxic Pulmonary Arterial

Hypertension Via PKC Pathway

..... Wang Haiyan, Li Shenghua, Wang Gang, et al(5)

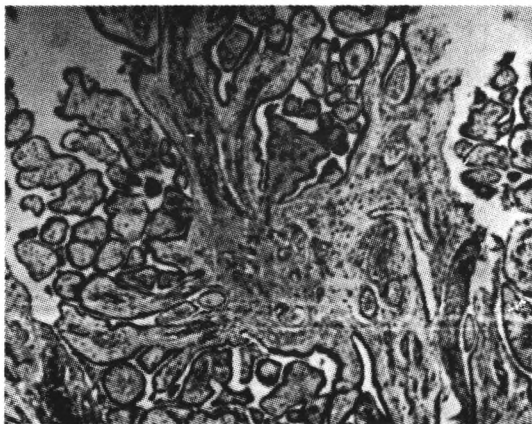


图1 肿瘤形成复杂乳头状结构，具有疏松纤维血管轴心，部分区域黏液样变。HE 低倍放大。

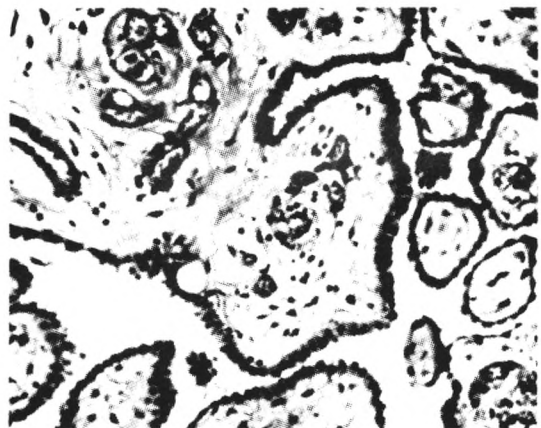

图2 乳头表面覆以单层立方上皮，细胞呈圆形或卵圆形，位于细胞中央，异型性不明显。HE 中倍放大。

该肿瘤发生于胸膜、腹膜，更多发生于腹膜，男女均可发生，主要发生在女性。已报道的年龄分布为(31~79)岁，中位年龄为63岁。发生于腹腔的部分患者常无临床症状而在手术时意外被发现。报道有些病例有石棉接触史，但未被流行病学研究所证实^[3]。进一步研究发现，它是一个进展性的病变，应当将其视为恶性肿瘤^[4]。本例患者，65岁，无石棉接触史，于术中意外发现，低倍镜下见肿瘤形成复杂的乳头状结构，乳头具有黏液样变或疏松纤维结缔组织轴心，表面被覆单层立方上皮，细胞异型性不甚明显，与文献报道相符合。

鉴别诊断：①恶性间皮瘤：大体上，腹膜恶性间皮瘤通常表现为脏层和壁层腹膜的散在多发斑片和结节，弥漫性浸润，镜下形态极其多样，瘤细胞异型性大。预后很差，大多数患者在诊断2年内死亡^[5]；②Müllerian型的乳头状浆液性癌（不论肿瘤是否是由卵巢/子宫转移到腹膜还是腹膜原发的）在形态学上，间皮瘤表现是明显的管-乳头结构型，多角细胞胞浆嗜酸，缺少明显的核多形性，缺少高核/浆比^[6]，免疫组织化学上，钙视网膜蛋白和WT1基因产物是最好的间皮瘤标记物，其后是血栓调节蛋白和角蛋白5/6。而Ber-Ep4似乎是癌的最好

标记物，而CEA、EMA、波形蛋白、S-100蛋白几乎没有或没有用处^[4]；③反应性间皮增生：间皮增生是急、慢性炎症及慢性渗出的一种反应，可出现乳头状增生但无2级以上分支乳头，游离在表面的呈线形排列的非典型间皮细胞提示为反应性病变，两者之间的鉴别主要依靠形态学特征。

参 考 文 献

- 曹雅静, 关剑. 胸膜高分化乳头状间皮瘤临床病理观察. 诊断病理学杂志, 2010, 17(2): 129~290.
- Galateau-Salle F. Well differentiated papillary mesothelioma. Histopathology, 2002, 41(2): 154~156.
- William D, Travis, Elizabeth Brambilla. 世界卫生组织肿瘤分类及诊断标准系列. 肺、胸膜、胸腺及以及肿瘤病理学和遗传学, 2004, 153~154.
- Juan Rosai. 外科病理学. 第9版. 北京: 北京大学医学出版社, 2006, 2 238~2 382.
- 宋红杰, 钱铮, 季育娟. 大网膜高分化乳头状间皮瘤一例. 中华病理学杂志, 2012, 39(2): 121~122.
- Kerrigan SA, Turnnir RT, Clement PB, et al. Diffuse malignant epithelial mesotheliomas of the peritoneum in women: a clinicopathologic study of 25 patients. Cancer, 2002, 94: 378~385.