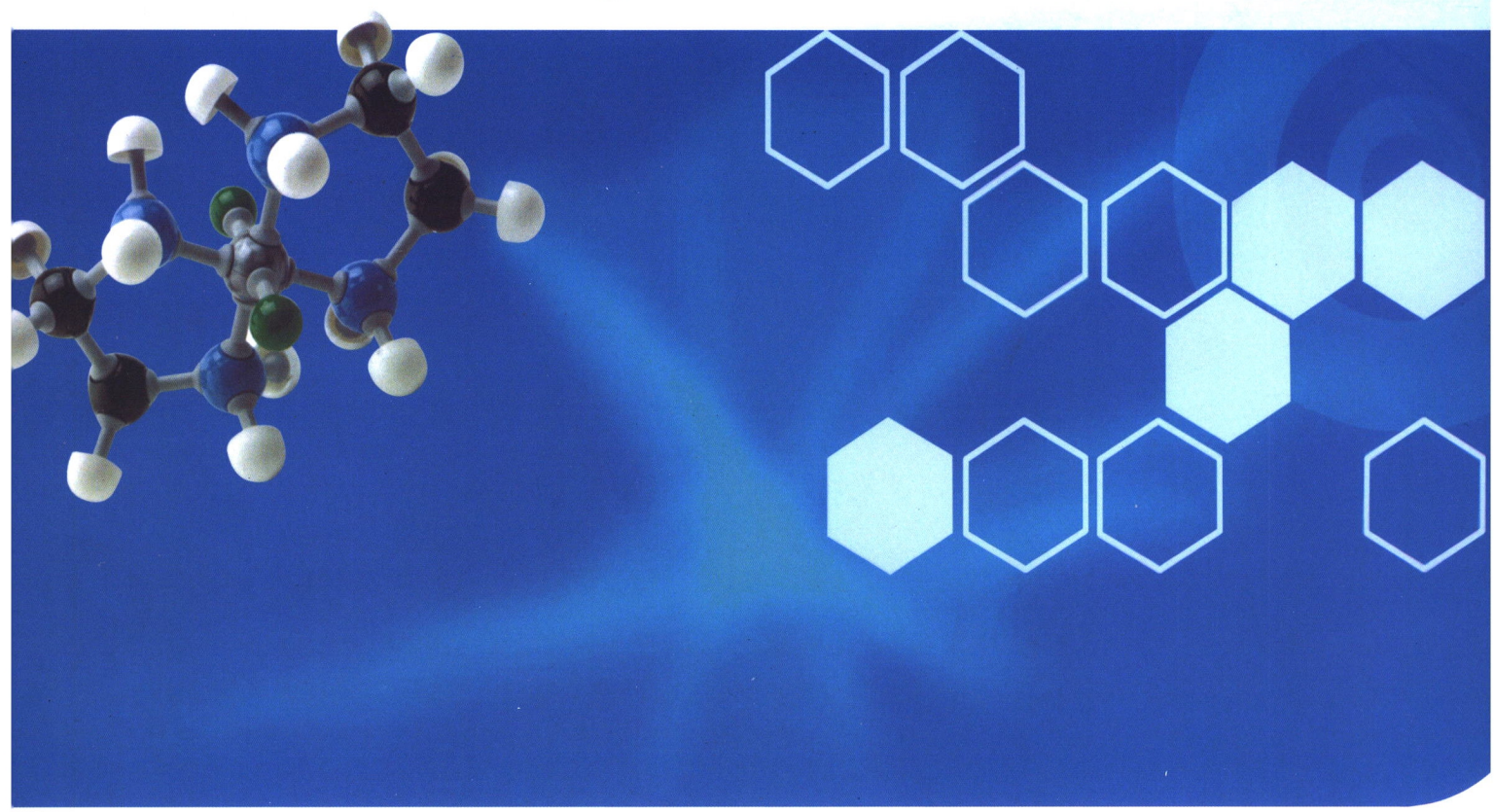


QK2100205

ISSN1007-3795

CN63-1018/R

- ◆中国学术期刊综合评价数据库统计源期刊
- ◆中国期刊网收录期刊
- ◆中国学术期刊(光盘版)全文收录
- ◆中国核心期刊(遴选)数据库收录
- ◆青海省优秀科技期刊



2020年 第50卷 第10期 总第455期

青海医药杂志

QINGHAI YIYAO ZAZHI
QINGHAI MEDICAL JOURNAL

2020.10

ISSN 1007-3795



青海省医药卫生学会联合办公室

万方数据

青海医药杂志

QINGHAI MEDICAL JOURNAL

月刊 1958年4月创刊 第50卷 第10期 2020年10月20日出版

主管

青海省卫生健康委员会

主办

青海省医药卫生学会联合办公室

西宁市南川西路69号, 810012

编辑

《青海医药杂志》编辑部

(西宁市南川西路69号, 810012)

电话:0971-6266201

E-mail:qheyzz@163.com

总编辑

吴捷

副总编辑

王虎 库启录 张强 李占全

马宏 王晓节 毛辉青 边惠萍

朱亮 李砚明 张雪飞 王昆

汪晓泊 郝爱旗 徐国治 赵成茂

杨钧 陆涛 沈晓玲 赵德渊

印刷

青海新宏铭印业有限公司

电话:0971-8133003

国内发行

西宁市邮政局

邮发代号56-6

广告许可证号

6300004000194

定价

全年96.00元, 每期8.00元

中国标准连续出版物号

ISSN 1007-3795

CN 63-1018/R

目次

论著

玉树地区藏族HBV感染家庭聚集性及影响因素分析

.....于国英 张嘉刚 杨秀兰(1)

胰岛素泵强化治疗诱导初诊2型糖尿病“蜜月期”性别差异的临床研究

.....张琳钧 冯学祯 权国昌 蔡琰 王海源(5)

临床经验

纤维支气管镜术治疗肺结核病疗效分析.....程国栋(10)

复方嗜酸乳杆菌联合奥替溴铵治疗腹泻型肠易激综合征的临床疗效观察

.....曹世莲(13)

硫辛酸治疗糖尿病周围神经病变126例临床分析

.....李生蓉 黄义明(15)

椎管内麻醉改善老年骨科手术患者认知功能和精神状态的效果观察

.....尤宜康(17)

培美曲塞联合铂类化疗方案治疗非小细胞肺癌的效果观察

.....李富秀 张宇 贺莉(19)

临床护理

化学性眼外伤早期护理干预效果分析

.....包庆琴(23)

循证护理干预对老年疝气手术患者并发症的预防效果观察

.....吴晓丽 姜红 韩晓萍 常青(25)

超前镇痛护理干预对痔疮患者术后镇痛效果的影响分析

.....阿永花(28)

高海拔地区高压氧治疗中青年突发性神经性耳聋耳鸣的观察及护理体会

.....毛艺蓓(31)

强化护理在无创通气联合纳洛酮治疗 AECOPD 合并 II 型呼吸衰竭患者的效果分析	吕春秀 陈 鸣(35)
综合性康复护理措施对矽肺并气胸患者生活质量的影响	李晓琴 姜 红 张 娟 余英芳 李晓英(38)
泌尿外科手术患者护理伦理需求现状调查及护理干预对策	李玉梅(41)
腹腔镜手术治疗异位妊娠的护理措施	刘玉莲(44)
快速康复理念在妇科腹腔镜手术患者中的应用	武占清 王 敏(46)
新冠肺炎专栏	
护理部五位一体落实新型冠状病毒肺炎防控策略	徐媛媛 赵生秀 李月美 罗明琴 李晓芳 蔡 芳 赵妍妍(48)
高原性肺水肿与新型冠状病毒肺炎鉴别诊断一例报告	白玛措(52)
临床检验	
血清中尿酸、胆固醇及糖化血红蛋白检测对妊娠期糖尿病预测价值分析	解承娟 李满桂 刘成花(54)
初治和复治肺结核患者外周血淋巴细胞亚群的变化及其临床意义	王 贇(56)
技术交流	
右心声学造影在卵圆孔未闭中的诊断价值分析	韩 灿 刘 刚 冯 昭 朵生兰(58)
病例报告	
隆突上重度气管狭窄的麻醉处理 2 例分析	哈进峰 李智军 杜 艳 光文辉(61)
青霉胺致大疱性表皮松解型药疹一例报告	祁 洁 王宝庭(63)
征订启事	(27、40)
郑重声明	(34)
书讯	(60)

QINGHAI MEDICAL JOURNAL

Monthly Established in April, 1958 Volume 50, Number 10, October 20, 2020

Responsible Institution

Health Commission of Qinghai Province

Sponsor

Unite Office of Qinghai Medical
& Health Association
(810012, 69, West Nanchuan Road, Xining, Qinghai)

Edited and Published by

Editorial Department of Qinghai
Medical Journal
(810012, 69, West Nanchuan Road, Xining, Qinghai)
Tel 0971-6266201
E-mail qheyzz@163.com

Editor in chief

Wu Jie

Deputy Editor in chief

Wang Hu, She Qilu, Zhang Qiang, Li Zhanquan
Ma Hong, Wang Xiaojie, Mao Huiqing, Bian Huiping
Zhu Liang, Li Yanming, Zhang Xuefei, Wang Kun
Wang Xiaobo, Xi Aiqi, Xu Guozhi, Zhao Chengmao
Yang Jun, Lu Tao, Shen Xiaoling, Zhao Deyuan

Printer

Qinghai Xinhongming Printing Co.,Ltd

Distributed by

Xining Post Office (Qinghai China)
Post code 56-6

Price

96 Yuan for the whole year, 8 yuan for
each period

Advertising license number

6300004000194

CSSN

ISSN 1007-3795

CN 63-1018/R

CONTENTS IN BRIEF

Analysis on Family Agglomeration and Influencing Factors

for Tibetan HBV Infection in Yushu Region

..... Yu Guoying, Zhang Jiagang, Yang Xiulan (1)

Clinical Study between Gender Differences of Intensive Treatment of

Insulin Pump Inducing the "Honeymoon Period" of Newly Diagnosed

Type 2 Diabetes

..... Zhang Linjun, Feng Xuezheng, Quan Guochang,

Cai Yan, Wang Haiyuan (5)

血清白蛋白为 21.8g/L, 电解质示: 钙 1.90mmol/L, 磷 0.76mmol/L, 给予静脉输注人血白蛋白及口服蛋白粉等对症支持治疗。此时皮损表现为周身可见弥漫性暗红色斑片, 可见皮肤大面积脱落, 露出鲜红创面, 创面颜色变淡, 渗出不明显。眼周、口腔、会阴部皮肤糜烂伴少量渗出。治疗第 12 天(2019 年 11 月 30 日)改用甲强龙 60mg/d 静脉滴注维持 3 天后, 减至 40mg/d 静脉滴注 3 天。经积极治疗及护理后, 患者周身皮肤逐渐干涸、结痂、脱落, 可见大面积新鲜正常皮肤, 未见明显渗出, 改用醋酸泼尼松片口服 30mg/d 口服一周后停药。于治疗后第 18 天(2019 年 12 月 6 日)好转出院。

讨 论

询问患者病史及既往史, 既往无药物及食物过敏史, 服用青霉胺之前皮肤正常, 服用后出现皮疹, 且未在同一时期服用过其他药物, 服用青霉胺发生不良反应诊断合理, 根据相关文献报道^[1-3], 服用青霉胺发生过类似的不良反应, 因此, 该例大疱性表皮松解型药疹考虑为口服青霉胺所致。

青霉胺是青霉素的代谢物, 可通过络合铁和铜等重金属离子, 治疗肝豆状核变性^[4]。青霉胺能够抑制 IgG、IgM 的产生, 减少血清中的抗原抗体复合物, 使类风湿因子减少, 具有抗炎的作用, 广泛应用于治疗类风湿性关节炎^[5]。该药还能抑制新合成胶原交叉连接, 也可用于治疗皮肤和软组织胶原病, 例如硬皮病^[6]等。青霉胺的不良反应多为消化道反应、血液系统反应血小板减少、白细胞减少、过敏反应及神经系统症状。皮肤不良反应包括全身瘙痒、皮疹、荨麻疹等过敏反应, 有些患者可发生红斑狼疮样综合征和剥脱性皮炎, 以及天疱疮及中毒性表皮坏死松解症等严重不良反应。

大疱性表皮松解型药疹即药物引起的中毒性表皮坏死症 (toxic epidermal necrolysis)^[7], 是药疹中最严重的一型, 属于 IV 型药物过敏反应, 主要由磺胺类、抗生素、巴比妥类等药物引起^[8,9]。该病起病急, 皮损初起于面、颈、胸部, 后迅速发展为弥漫性紫红或暗红及略带铁灰色斑片, 并波及全身, 在红斑处出现大小不等的松弛型水疱和表皮松解, 稍受外力即可形成糜烂面, 出现大量渗出, 可累及口腔、眼、呼吸道、胃肠道黏膜, 伴有显著内脏损害, 全身中毒症状较重, 如出现

高热、恶心、腹泻、谵妄、昏迷等, 若抢救不及时, 可死于继发感染、肝肾衰竭、肺炎、电解质紊乱等。因此一经发现皮疹、全身症状等情况时, 首先停用致敏药物, 尽早、足量使用糖皮质激素及时控制病情, 同时积极防治继发感染, 选用合适的抗生素抗感染治疗, 及时纠正低蛋白血症、电解质代谢紊乱^[10]。在积极治疗的同时, 加强护理干预, 对改善病情也有积极的作用^[11]。相关文献报道青霉胺致大疱性表皮松解型药疹案例少见, 故临床医师在临床用药时须引起高度重视, 通过该案例, 使用青霉胺时应严格掌握药物的适应证、相互作用及一些隐匿的不良反应, 注意患者的个体差异, 关注青霉胺的用药安全。提醒使用青霉胺的患者注意观察药物的不良反应, 一旦发现异常, 应及时就医, 避免发生不良后果。

参 考 文 献

- 1 李慎秋. 大疱性表皮坏死松解型药疹 64 例回顾性分析. 华中科技大学学报(医学版), 2003, 32(1): 107~110.
- 2 孙家英, 屠文震, 毛文娟. 青霉胺引起大疱性表皮松解萎缩型药疹 1 例. 临床皮肤科杂志, 2001, 30(1): 29.
- 3 钮斌, 蔡茂庆, 屠文震. 青霉胺致重症药疹 2 例. 中华风湿病学杂志, 2002, 6(4): 295~296.
- 4 陈大为, 张敏. 肝豆状核变性诊疗新进展. 传染病信息, 2019, 32(2): 158~161.
- 5 王英. 青霉胺和低剂量糖皮质激素联合依那西普治疗类风湿性关节炎的疗效观察. 中国药房, 2012, 23(20): 1867~1868.
- 6 宋建玲. 青霉胺治疗系统性硬皮病的临床疗效观察. 中国医药指南, 2019, 17(20): 141~142.
- 7 赵辨. 中国临床皮肤病学. 南京: 江苏科学技术出版社, 2017, 799~800.
- 8 陈鹏英, 刘乖丽, 杨松, 等. 大疱性表皮松解坏死型药疹 211 例临床分析. 皮肤病与性病, 2018, 40(3): 314~317.
- 9 陈勇彬. 大疱性表皮坏死松解型药疹致药物文献分析. 中国临床新医学, 2012, 5(1): 27~30.
- 10 何振丹, 肖异珠. 中毒性表皮坏死松解症及 Stevens-Johnson 综合征研究进展. 儿科药学杂志, 2019, 25(7): 62~65.
- 11 颜茹. 护理干预在大疱性表皮松解型药疹患者中的应用效果观察. 基层医学论坛杂志, 2019, 23(21): 3005~3007.