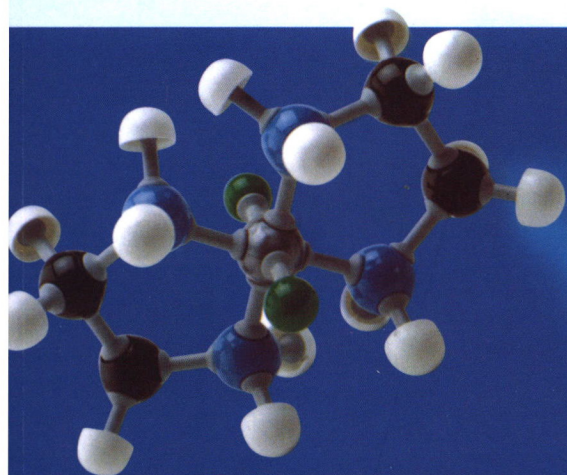


- ◆中国学术期刊综合评价数据库统计源期刊
- ◆中国期刊网收录期刊
- ◆中国学术期刊(光盘版)全文收录
- ◆中国核心期刊(遴选)数据库收录
- ◆青海省优秀科技期刊



QK2253574



2022年 第52卷 第8期 总第477期

# 青海医药杂志

QINGHAI YIYAO ZAZHI  
QINGHAI MEDICAL JOURNAL

2022.8

ISSN 1007-3795



青海省医药卫生学会联合办公室

万方数据

# 青海医药杂志

QINGHAI MEDICAL JOURNAL

月刊 1958年4月创刊 第52卷 第8期 2022年8月20日出版

## 主管

青海省卫生健康委员会

## 主办

青海省医药卫生学会联合办公室

西宁市南川西路69号, 810012

## 编辑

《青海医药杂志》编辑部

(西宁市南川西路69号, 810012)

电话: 0971-6266201

E-mail: qheyzz@163.com

## 印刷

青海新宏铭印业有限公司

电话: 0971-8133003

## 国内发行

西宁市邮政局

邮发代号 56-6

## 广告许可证号

6300004000194

## 定价

全年96.00元, 每期8.00元

## 国际标准连续出版物号

ISSN 1007-3795

## 国内统一连续出版物号

CN 63-1018/R

## 目次

### 论著

冠心病患者肠道菌群与尿酸、冠脉粥样硬化程度的关系研究

郭瑞华 赵琼琼 任明 沈有录(1)

### 临床经验

局部体外抗凝技术在高原危重症患儿连续性血液净化中的应用

张宗英(6)

HE4、CA125、CA199在高原地区I期子宫内膜腺癌

患者中水平的表达

康燕 刘会玲 黄华氏(9)

胺碘酮联合强心益脉汤治疗射血分数中间值心力衰竭的效果及价值分析

张国良(12)

来曲唑与枸橼酸氯米芬治疗多囊卵巢综合征不孕患者

的促排卵效果分析

余晓燕(15)

精子形态对体外受精—胚胎移植结局的影响

黄文军 刘力 马雪娟(17)

### 临床护理

U型护颈枕在俯卧位通气患者气管插管中的应用

梁秀青 张春林 韩雪花 李艳桂 索南卓玛

张健 贺万蓉 李海清 张霞(20)

疼痛护理联合知识宣教对带状疱疹后遗神经痛患者NRS评分的影响

阿永花(23)

膀胱副神经节瘤一例护理体会

史秀清(27)

## 编辑委员会

### 编委会主任

苏全仁

### 编委会副主任

王虎 李秀忠 库启录

### 主编

王虎

### 副主编

荣增红 沈晓玲 赵德渊

### 编委(按姓氏笔画为序)

王虎 王晓节 王秀娟 王兆芬

王亚峰 王守磊 毛辉青 边惠萍

朱亮 刘充德 祁国荣 苏占海

李占全 李先加 李砚明 汪晓泊

宋志强 沈晓玲 张雪飞 张强

昂青才旦 拜晓剡 荣增红 赵生秀

赵成茂 赵德渊 郝爱旗 徐国治

海平 崔森 靳宝宁

### 版权声明

凡向本刊投稿者,如无特殊声明,稿件一经采用,一律视为本刊拥有该稿件的印刷版、电子版和网络版的使用权。

本刊已许可中国知网以数字化方式复制、汇编、发行、信息网络传播本刊全文。所有署名作者向本刊提交文章发表之行为视为同意上述声明。如有异议,请在投稿时说明,本刊将按作者说明处理。

以问题为导向的管理模式在医院体检中的应用效果分析

..... 芦岚(30)

全程护理干预在纤维鼻咽喉镜治疗门诊鼻咽喉部

疾病检查中的效果分析

..... 高霖普(32)

回肠造口并发皮肤黏膜分离及缺血坏死一例护理体会

..... 吴晓丽 杨秀兰 李晓琴 姜红 常青 马建萍(36)

程序化和谐护理在城市全民健康体检中心的应用效果分析

..... 郭长娟(38)

### 技术交流

青海地区胎儿超声异常与染色体拷贝数异常的相关性研究

..... 王生兰 吴婷 海婷婷 李洁(42)

经阴道超声联合宫腔镜检查对子宫内膜癌的诊断价值分析

..... 李德菊(46)

### 中医、中西医结合

养阴益气法联合耳穴治疗糖尿病前期临床效果的评价

..... 孔庆春(50)

黄芪桂枝五物汤合乌头汤治疗青海高原地区糖尿病周围

神经病变的疗效观察

..... 苏文博 刘香春 蒲蔚荣 都增强 王文娟 李志悦

任丽曼 杨晓琴 邓晨 章立 党鸿(53)

### 调查报告

2018年—2020年湟源县孕妇和儿童碘营养状况调查分析

..... 海永梅 鲁青(57)

### 病例报告

超声诊断罕见妊娠子宫箝闭一例报告

..... 额尔登宝利格 陈鲜霞(60)

彩色多普勒超声诊断子宫壁切口处子宫内膜

异位灶并累及膀胱一例报告

..... 马冰(63)

征订启事 ..... (14、29)

致作者 ..... (49)

---

---

# QINGHAI MEDICAL JOURNAL

Monthly      Established in April, 1958      Volume 52, Number 8, August 20, 2022

---

**Responsible Institution**

Health Commission of Qinghai Province

**Sponsor**

Unite Office of Qinghai Medical  
& Health Association  
( 810012, 69, West Nanchuan Road, Xining, Qinghai )

**Editing and Publishing**

Editorial Department of Qinghai  
Medical Journal  
( 810012, 69, West Nanchuan Road, Xining, Qinghai )  
Tel: 0971-6266201  
E-mail: qheyzz@163.com

**Printing**

Qinghai Xinhongming Printing Co., Ltd  
Tel: 0971-8133003

**Domestic Distribution**

Xining Post Office ( Qinghai China )  
Mailing code 56-6

**Advertising License No**

6300004000194

**Price**

96.00 Yuan for the whole year,  
8.00 yuan for each period

ISSN 1007-3795

CN 63-1018/R

**CONTENTS IN BRIEF**

Relationship between Uric Acid, Coronary Atherosclerosis  
and Intestinal Microbiota in Patients with Coronary Heart Disease  
..... Guo Ruihua,Zhao Qiongqiong,  
Ren Ming,Shen Youlu ( 1 )

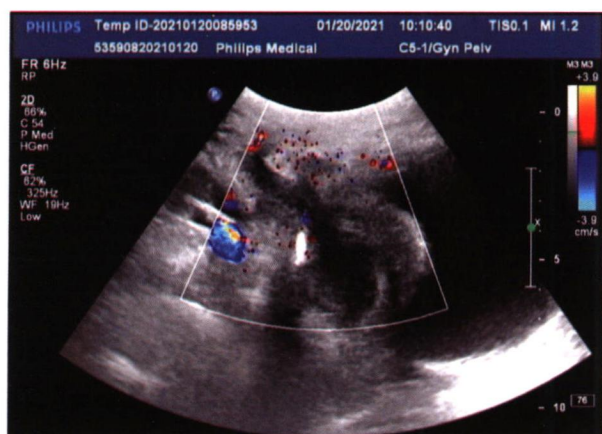

图2 病灶与膀胱壁界限模糊,膀胱壁局限性增厚,回声减低、不均匀,内部未探及明显血流信号。

## 结 果

术前超声提示:①子宫前壁切口瘢痕处子宫内膜异位灶并累及膀胱壁;②宫腔积液(少量);③盆腔积液(少量)。与术中所见完全吻合,内膜异位灶侵犯子宫前壁瘢痕处并侵犯向邻近膀胱壁,其周围组织充血、肿胀,并与周围组织粘连较致密,盆腔内见少量渗出液。术后给予抗炎、补液、解痉、止痛等对症治疗后,患者下腹痛及尿频、尿急等症状明显好转,术后3日复查血、尿常规及妇科、泌尿系彩色多普勒超声未见明显异常,故于2020年1月28日治愈出院。

## 讨 论

子宫内膜异位症发生于育龄期妇女,(25~45)岁女性多见,以侵犯卵巢及宫骶韧带者较常见。通常分为内在性子宫内膜异位和外生性子宫内膜异位。近年来随着剖宫产手术的逐渐增加,剖宫产术后切口瘢痕处子宫内膜异位症发生率也随之升高。剖宫产术后瘢痕处内膜异位属于外生性子宫内膜异位,通常发生于剖宫产术后数月至数年内。此病的发病机制并未得到清晰阐述,通常认为在实施手术过程中,将子宫蜕膜或子宫基底碎片带至切口创面发生意外种植而造成<sup>[2]</sup>。内膜异位发病机理主要有:经血倒流、内膜种植学、体腔上皮化生学说、播散学说(血行或淋巴)、胎生上皮学说等<sup>[3]</sup>。瘢痕处内膜异位症的病理特点主要为异位内膜存在周期性出血,周围组织出现纤维

化。主要病理为:通过光镜检查,出现增生的纤维结缔组织内观察到子宫内膜上皮、腺体或腺样结构、内膜间质细胞及出血灶,有的可观察到含铁血黄素的巨噬细胞。彩色多普勒超声检查可显示病灶所在部位、大小、侵犯和浸润的范围和深度等<sup>[4]</sup>。典型超声声像图表现示:病灶形态不规则,大小随月经周期而发生改变,边界模糊,无显著包膜,内部回声不均匀,可见不规则无回声区,CDFI:内部未探及明显血流信号,周边探及星点状血流信号,主要为低速高阻动脉频谱<sup>[5]</sup>。本例患者既侵犯了子宫壁又累及了膀胱壁,且临床表现既有周期性腹痛又有尿频、尿急。虽然异位灶侵犯宫壁瘢痕并累及膀胱壁的病例较少见,但通过结合病史、临床表现、实验室检查以及超声声像图表现诊断并不难。因此,在日常的工作中发现病灶时必须对周围毗邻组织器官进行仔细探查,并结合病史、临床表现、实验室检查结果等做出及时、合理、准确的诊断,可有效降低漏诊率和误诊率,通过这个病例对超声医师提出了更高的要求,除了扎实的专业理论知识、过硬的专业技术,还需有与时俱进、灵活清晰、胆大心细的诊断思路,用宽广、丰富、超前的专业知识和诊断思维来进行检查诊断,不断提升诊断水平,更好地满足广大人民群众日益增长的就医需求,不断提升患者就医满意度。

## 参 考 文 献

- [1] 乐杰,谢幸.妇产科学.第7版[M].北京:人民卫生出版社,2011,325-326.
- [2] 陈秀红.探讨彩色多普勒超声对剖宫产术后腹壁切口子宫内膜异位症的诊断价值[J].首都医药,2014,21(12):23-24.
- [3] 于盛光,张宏伟,孙萍,等.腹壁及膀胱子宫内膜异位症患者超声表现[J].中华医学超声杂志(电子版),2011,8(12):2599-2603.
- [4] 叶英.剖宫产术后腹壁切口子宫内膜异位症39例诊疗分析[J].中华疝和腹壁外科杂志(电子版),2012,6(2):30-32.
- [5] 谢红宁,主编.妇产科超声诊断学[M].北京:人民卫生出版社,2005,324.