


国家医师协会
系列期刊



ISSN 1671—2722

CN 10—1336/R



实用手外科杂志

SHIYONG SHOU WAIKE ZAZHI

2021年9月 第35卷 第3期

JOURNAL OF PRACTICAL HAND SURGERY

Volume 35 Number 3 September 2021

ISSN 1671-2722



9 771671 272010



中华人民共和国国家卫生健康委员会 主管

中国医师协会 主办

沈阳市手外科研究所

实用手外科杂志

——中国工程院院士、北京积水潭医院名誉院长王澍寰教授题

JOURNAL OF PRACTICAL HAND SURGERY

季刊 1987年11月创刊 第35卷 第3期 2021年9月20日出版

主管

中华人民共和国国家卫生健康委员会

主办

中国医师协会

沈阳市手外科研究所

编辑

实用手外科杂志编辑委员会

沈阳市铁西区南七西路5号,110024

沈阳医学院附属中心医院院内

电话:(024)25704346 85715920

网址:http://syswk.paperopen.com

E-mail:zhangxiaotong555@sina.com

zhy25741541@sina.com

QQ:1796993522

名誉总编辑

张咸中

顾问

顾玉东

社长

陈振军

总编辑

李崇杰

编辑部主任

王钰

出版

《实用手外科杂志》编辑部

印刷

沈阳中科印刷有限责任公司

广告发布登记号

21010420174001

发行

国内:辽宁省报刊发行局

国外:中国国际图书贸易总公司 国外代号 Q1713

订购

全国各地邮政局 邮发代号:8-132

邮购

《实用手外科杂志》编辑部

国内统一连续出版物号

CN 10-1336/R

国际标准连续出版物号

ISSN 1671-2722

定价

每期 18.00 元,全年 72.00 元

2021 年版权归实用手外科杂志编辑部所有

除非特别声明,本刊刊出的所有文章不代表

主办单位和编委会的观点

本刊如有印装质量问题,请向编辑部调换

目次

党为人民谋健康的 100 年

精准扶贫——支援青海省玉树藏族自治州杂多县

人民医院诊疗纪实……………李亮 李振明 乔玉丽 等 275

临床论著

带蒂复合组织瓣转移在拇指多指畸形矫形中的临床应用

……………王德华 王增涛 韩钦一 等 279

改良小切口与内镜双孔入路手术治疗腕管综合征

的疗效比较……………郑鸿坚 李文翠 赵喆 等 282

骨水泥栓植入联合关节融合术治疗累及关节的指骨骨髓炎

……………张光辉 张清林 张磊 等 286

游离第 1 跖背动脉骨皮瓣修复手指近节软组织并

骨缺损的临床疗效……………吕永源 赵胡瑞 李鸿斌 等 289

手部骨肿瘤及瘤样病变的临床研究

……………窦义臣 傅艳燕 王涛 等 293

改良指固有动脉逆行岛状皮瓣的临床应用

……………王道明 张松林 洪朝全 等 296

游离踝趾腓侧皮瓣修复手指指腹软组织缺损

……………马思成 谭潇 黄茂 等 298

分期治疗策略在儿童足跟部严重轮辐伤中的应用

……………张清林 张光辉 韩明通 等 301

改良掌背动脉皮瓣修复手指皮肤软组织缺损

……………向胜涛 赵玲珑 郑文 等 305

小儿狭窄性腱鞘炎不同手术时机的选择对愈后

影响的分析……………王洋 刘宏君 顾加祥 309

正中神经返支松解术治疗腕管综合征的疗效分析

……………潘健鹏 缪玉龙 邵志恩 等 312

可吸收材料在四肢关节内骨折中的临床应用

……………何精选 覃松 喻忠斌 等 315

应用显微外科技术治疗甲根部血管球瘤的疗效分析

……………张伟 贾钟喻 张满盈 等 318

带阔筋膜游离股前外侧皮瓣修复伴肌腱缺损的创面

……………陈占斌 曹广超 杨龙 等 320

指动脉关节穿支血管链皮瓣修复手指皮肤软组织缺损

……………王金超 慕君隆 潘希贵 等 324

超声定位下足背部穿支皮瓣修复手部皮肤创面

……………刘小智 宋坤修 张晓童 等 327

游离第2趾趾背甲皮瓣联合踇趾腓侧皮瓣修复单指脱套伤	于斌 钱达 王柯 等 330
经皮掌骨易折针横行支撑固定治疗第5掌骨颈骨折	明新广 明立功 明朝戈 等 333
两种内固定方式治疗老年股骨干多段骨折的疗效比较	周海鹰 卓日波 赵鹏 336
可膨胀髓内钉治疗肱骨干骨折的近远期疗效观察	赵亚楼 吕志刚 339
游离尺动脉腕上支 Flow-through 皮瓣修复手指皮肤软组织伴动脉缺损	张兴奎 李文涛 张桂红 等 342
近侧指间关节损伤的3.0T MRI表现	李振芝 王晓华 于进超 等 345
老年股骨前髁截骨量对膝关节置换术治疗效果的影响	李宏振 348
游离桡动脉掌浅支皮瓣与指背岛状皮瓣修复手指末节指腹缺损的疗效比较	汤浩 李忠文 唐怀龙 等 352
肩关节镜与传统术式治疗肱骨大结节骨折的优劣差异	王新标 王新武 阮原芳 356
跟骨骨折严重程度的影响因素分析	王斌 陆一鸣 王天亮 等 359

实验研究

生物膜构建密闭环境下大鼠新鲜创面愈合的实验研究	尹成国 王业本 高广辉 等 363
过表达BMP-12的兔BM-MSCs在3D打印PLGA支架上的增殖与分化特性研究	崔磊 陈鹏 张文涛 等 368

文献综述

髌骨下极骨折手术治疗研究进展	孙凯 范猛 375
----------------------	-----------

手外科康复

应用改良Barthel指数(MBI)评估上肢离断再植术后日常生活活动能力(ADL)的信度与效度研究	李翔 俞君 吴晓亚 等 379
---	-----------------

临床经验

游离前臂动脉化静脉皮瓣修复手指皮肤软组织及动脉缺损	李文涛 丁桂友 王斌 等 366
海桐皮汤熏洗联合理筋手法治疗中重度肘关节骨关节炎术后血瘀络阻证	王自方 李洋洋 明朝戈 等 382
两种手术方法治疗股骨干骨折的疗效比较	李玉鑫 方永刚 邱小魁 386
微创切开减压结合显微技术治疗腕管综合征	刘满建 陈强 杨俊杰 等 388
显微外科技术治疗手部高压灌注伤8例	刘晓辉 程云飞 戴滨 等 390
带一侧指动脉及神经的V-Y推进皮瓣修复指末端缺损的疗效观察	何勇 余志好 叶小健 等 392

手外科护理

游离股前外侧分叶穿支皮瓣修复手部复杂创面的护理	冯丽娟 游兴 李燕 等 396
不同患肢抬高方式在老年髌部骨折持续骨牵引中的应用	谢小兰 汤小芳 李文芳 等 398
带血管蒂游离腓骨串联股前外侧皮瓣修复尺桡骨远端粉碎性骨折的护理	杨玉凤 张成 祝谣谣 等 401

病案报告

锁骨骨折合并肩锁关节脱位及喙突骨折漏诊1例反思	张磊 王振海 王丹 377
双手多发性内生软骨瘤1例	陈广先 余航 张远林 等 384
亚急性废弃右手掌及2-5指移位再造左手1例	冯鹏 孙珊 侯书健 等 393
足第5趾皮肤软组织脱套伤漏诊2例	杨小龙 孟劲 陈翰林 等 404
拇指疼痛性骨外软骨瘤1例及相关文献报告	吴学强 刘会仁 405
断指再植术后并发胸腔积液2例	陈垒垒 王治焱 金超杰 等 407
特发性指(趾)肢端溶骨症罕见病1例	邹志俭 熊立国 俞志涛 等 封3

本期责任编辑：高菁 王钰 王巍 王娟 张宁 潘思思

英文编辑：姚阳 王钰

期刊基本参数：CN10-1336/R*1987*q*A4*136*zh*P* ¥18.00*2000*47*2021-09

JOURNAL OF PRACTICAL HAND SURGERY

Quarterly Established in November 1987 Volume 35, Number 3 September 20, 2021

Responsible Institution

National Health Commission of
the People's Republic of China

Sponsor

The Chinese Medical Doctor Association
Shenyang Research Institute of
Hand Surgery

Editing

Editorial Board of Journal of
Practical Hand Surgery
5, Nanqi Xilu, Tiexi, Shenyang,
110024
Tel: (024) 25704346 85715920
<http://syswk.paperopen.com>
E-mail: zhy25741541@sina.com
zhangxiaotong555@sina.com
QQ: 1796993522

Honorary Editor-in-Chief

ZHANG Xianzhong

Consultant

GU Yudong

Chief-of-staff

CHEN Zhenjun

Editor-in-Chief

LI Chongjie

Managing Director

WANG Yu

CSSN

ISSN 1671-2722
CN 10-1336/R

Publishing

Publishing House of Journal of
Practical Hand Surgery

Mail-order

Editorial Board of Journal of
Practical Hand Surgery

CONTENT IN BRIEF

CLINICAL INVESTIGATIONS

Clinical application of pedicled composite tissue flap transfer in the correction of thumb poly dactyly 279

WANG Dehua, WANG Zengtao, HAN Qinyi, et al

Clinical effect comparison between 2-portal endoscopic surgery and modified mini-incision surgery on carpal tunnel syndrome 282

ZHENG Hongjian, LI Wencui, ZHAO Zhe, et al

Bone cement plug implantation combined with arthrodesis for the treatment of phalange osteomyelitis involving joint 286

ZHANG Guanghui, ZHANG Qinglin, ZHANG Lei, et al

Clinical effect of free first metatarsal dorsal artery osteocutaneous flap on repairing proximal segment soft tissue and bone defect of finger 289

LV Yongyuan, ZHAO Hurui, LI Hongbin, et al

Clinical research of tumors and tumor-like lesions of the bone and joint in the hand 293

DOU Yichen, FU Yanyan, WANG Tao, et al

Clinical application of modified retrograde island flap with proper digital artery 296

WANG Daoming, ZHANG Songlin, HONG Chaoquan, et al

Free the first toe fibular skin flap to repair soft tissue defect of fingertip 298

MA Sicheng, TAN Xiao, HUANG Mao, et al

Clinical application of staged treatment strategy in children with severe heel spoke injury 301

ZHANG Qinglin, ZHANG Guanghui, HAN Mingtong, et al

Modified dorsal metacarpal artery flap to repair soft tissue defect of finger skin 305

XIANG Shengtao, ZHAO Linglong, ZHENG Wen, et al

Analysis of different operation timing on the recovery of children with stenotic tenosynovitis 309

WANG Yang, LIU Hongjun, GU Jiexiang

Effect analysis of recurrent branch release of median nerve in treating carpal tunnel syndrome 312

PAN Jianpeng, MIAO Yulong, SHAO Zhien, et al

Clinical application of absorbable materials in intra-articular fractures of limbs 315

HE Jingxuan, QIN Song, YU Zhongbin, et al

Curative effect analysis of microsurgical technique on treatment of the glomus tumor of nail root 318

ZHANG Wei, JIA Zhongyu, ZHANG Manying, et al

特发性指(趾)肢端溶骨症罕见病 1 例

邹志俭¹, 熊立国¹, 俞志涛², 朱伟²

(1. 北京年轮中医骨科医院, 北京 100025; 2. 北京积水潭医院, 北京 100035)

关键词: 特发性; 溶骨症; 罕见

doi: 10.3969/j.issn.1671-2722.2021.03.047

1 病例资料

患者女, 16岁。因指(趾)末端反复肿胀、疼痛3年余就诊。病史: 3年前无明显诱因出现双手、双足肿痛, 未经规范治疗。近期疼痛加重, 来院就诊。患者母亲怀孕时有服用抗精神分裂药物史(具体品种不详), 患者出生后双手、双足甲及双环指远指间关节融合。无家族类似病史, 无氯乙烯等化学物品接触史。查体: 患者发育正常, 营养中等, 智力正常, 行走步态正常。头颈发育正常, 心肺腹部未见异常, 脊柱呈生理弯曲, 四肢肌力正常, 生理反射存在, 病理反射未引出。双手1-5指指甲发育不全, 环指远指间关节活动不能(图1, 2)。

实验室检查: 肝功、肾功正常, C反应蛋白、血沉、风湿因子、抗O、CCP抗体、AFA抗体检查均为(-)。四肢肌电图检查: 未见明显异常。X线检查: 双手及双足远节粗隆骨质吸收明显变钝, 部分变尖。周围软组织呈杵状, 中环指远指间关节融合, 诸掌骨跖骨、跗骨未见明显异常(图3, 4)。双髋关节骨质未见异常, 关节结构正常。诊断: 特发性指(趾)肢端溶骨

症(Idiopathic Phalangeal Acroosteolysis)。

2 讨论

特发性指(趾)肢端溶骨症是一种罕见的骨骼疾病, 为特发性溶骨症的一种少见类型, 发病机制尚不清楚^[1], 以骨骼不明原因的吸收、破坏为显著特点, 可导致肢体的畸形和功能障碍。本例患者无外伤史、无家族成员发病史, 否认化学物质接触史(如氯乙烯); 亦可排除导致肢端骨溶解症的基础疾病和诱因, 如少年类风湿性关节炎、血管疾病。主要临床表现为指(趾)端不明原因的溶骨性破坏。结合文献报道和临床特点可确诊^[2], 本例合并先天双侧环指远指间关节融合和指(趾)甲发育不良, 与肢端溶骨症病因有无关联待进一步临床观察与研究。治疗以对症、血管扩张药物为主。

参考文献:

- [1] 张文艳, 李强, 陈艳, 等. 特发性指(趾)肢端溶骨症 1 例[J]. 中华妇幼临床医学杂志, 2010, 6(4): 303-304.
- [2] Costa MM, Santos MJ. Idiopathic multicentric osteolysis: A rare disease mimicking juvenile chronic arthritis [J]. Clin Rheumatol, 1996, 15(1): 97-98.

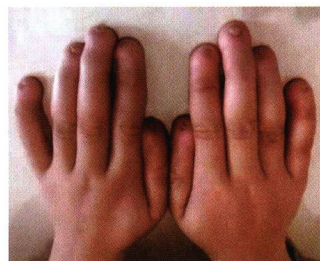


图1 双手末节呈杵状, 指甲发育障碍

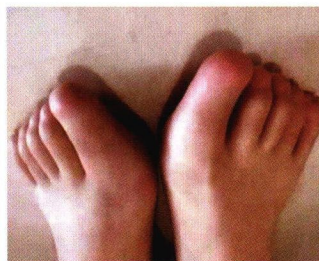


图2 双足趾甲发育不全

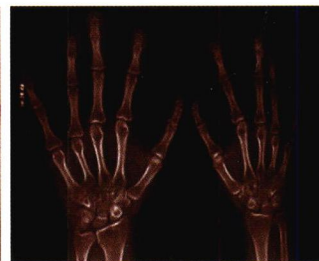

图3 双手环指近指间关节先天融合, 各指末节骨质溶解

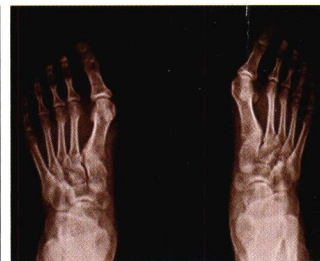

图4 双足趾末节亦见骨质吸收, 较手指轻

收稿日期: 2021-05-14

作者简介: 邹志俭(1971-), 男, 副主任医师。