

现代医用影像学

XIANDAIYIYONGYINGXIANGXUE

双月刊 2014年 第23卷 第6期 (总第134期)

目次

论 著

128层螺旋CT冠状动脉成像技术在冠心病诊断中的临床应用 谈高 卢晓娟 付志明,等(604)

多普勒超声检测新生儿缺氧缺血性脑病与妊娠期高血压疾病的相关性 周洁丽 陈 蓓 路竑璋(607)

局灶型 Castleman 病的 CT 表现 陈志聪 林民辉 李雪飞(611)

回顾性心电门控扫描优化方案的临床研究 吕云罡(614)

T²*-mapping 成像用于髌髌关节软骨成像的初步研究 刘 强 潘婷婷 许启兰(619)

乳腺增生症的中医辨证分型与影像学表现临床研究 杨 萍 张鹏天(623)

常见 CPA 区占位性病变的影像学特征分析 欧阳鹏程 李盛祥 初曙光(629)

能谱 CT 在肺栓塞小栓子检出中的临床应用 马光明 贺太平 段海峰,等(633)

颅内原始神经外胚层肿瘤的 MRI 诊断 刘文军(637)

卵巢颗粒细胞瘤影像诊断 郭文伟 马洪宇 顾志强(640)

MRCP 联合 MRI 在胆系结石术前检查中的价值 蔡文军(643)

螺旋 CT 在诊断肺动脉栓塞中的应用价值 王 红 张少华 袁 伟(646)

胰腺囊腺癌的 CT 诊断价值 钟金城(649)

宝石能谱 CT 最佳单能量成像在小儿泌尿系畸形中应用 刘 枫 贾爱英(652)

肩锁关节损伤的影像诊断 张小权 杨选民 卢卫疆,等(654)

X 线平片与 CT 检查在脊柱损伤诊断中的应用比较 杨昌贵(658)

探究双源 CT 对心包内脂肪与冠脉斑块及狭窄程度相关性 刘军华 徐振锋 潘志明,等(660)

ISSN 1006-7035



MODERN MEDICAL IMAGELOGY

BIMONTHLY

现代医用影像学

XIANDAIYIYONGYINGXIANGXUE

双月刊 2014年 第23卷 第6期 (总第134期)

目次

论 著

128层螺旋CT冠状动脉成像技术在冠心病诊断中的临床应用 谈高 卢晓娟 付志明,等(604)

多普勒超声检测新生儿缺氧缺血性脑病与妊娠期高血压疾病的相关性 周洁丽 陈 蓓 路竑璋(607)

局灶型 Castleman 病的 CT 表现 陈志聪 林民辉 李雪飞(611)

回顾性心电门控扫描优化方案的临床研究 吕云罡(614)

T²*-mapping 成像用于髌髌关节软骨成像的初步研究 刘 强 潘婷婷 许启兰(619)

乳腺增生症的中医辨证分型与影像学表现临床研究 杨 萍 张鹏天(623)

常见 CPA 区占位性病变的影像学特征分析 欧阳鹏程 李盛祥 初曙光(629)

能谱 CT 在肺栓塞小栓子检出中的临床应用 马光明 贺太平 段海峰,等(633)

颅内原始神经外胚层肿瘤的 MRI 诊断 刘文军(637)

卵巢颗粒细胞瘤影像诊断 郭文伟 马洪宇 顾志强(640)

MRCP 联合 MRI 在胆系结石术前检查中的价值 蔡文军(643)

螺旋 CT 在诊断肺动脉栓塞中的应用价值 王 红 张少华 袁 伟(646)

胰腺囊腺癌的 CT 诊断价值 钟金城(649)

宝石能谱 CT 最佳单能量成像在小儿泌尿系畸形中应用 刘 枫 贾爱英(652)

肩锁关节损伤的影像诊断 张小权 杨选民 卢卫疆,等(654)

X 线平片与 CT 检查在脊柱损伤诊断中的应用比较 杨昌贵(658)

探究双源 CT 对心包内脂肪与冠脉斑块及狭窄程度相关性 刘军华 徐振锋 潘志明,等(660)

ISSN 1006-7035



MODERN MEDICAL IMAGELOGY

BIMONTHLY

术中超声在肝胆胰疾病手术中的诊断及应用价值	李晓豫 肖春华 宋 浩, 等(663)
儿童甲状旁腺功能低下颅脑 CT 诊断	钟金城 杨渭川(668)
电子胃肠镜检查在婴儿消化道出血诊治中的意义研究	蒋举峰(671)
MRI 在隐匿性骨折诊断中的临床价值	张晓林(673)
孤立性肺结节的 CT 诊断价值	钟金城(677)
CT 对胰腺实性假乳头状瘤的诊断价值	张晓林(680)
非哺乳期乳腺炎钼靶 X 线诊断与误诊原因分析	黄 蓉 李棠华 陈 祥(683)
彩色多普勒在下肢深静脉血栓诊断中的应用	陈 丰(686)
73 例肺癌影像学综合性分析	王志岗(689)
数字化 X 线摄影 (DR) 的临床应用价值	王宝生 刘顺帆(691)
256 层螺旋 CT 血管成像在肺动脉栓塞诊断中的应用价值	陈 文 石荣义 王国强, 等(693)
原发性腹膜后肿瘤的螺旋 CT 诊断	凌日宣(697)
螺旋 CT 三维重建技术在骨盆骨折移位观察中的应用	杨智美(699)
卵巢肿瘤的 CT 诊断	吴建国(701)
动态 CT 增强扫描对孤立性肺结节的诊断价值分析	鲁显志(703)
CT 检查在髌关节创伤中的临床应用价值	王全贵 卫淑琴 马伟泓, 等(705)

超声诊断

亚临床型精索静脉曲张的彩色多普勒诊断	陈 丰 周黎明(707)
羊膜带引起胎儿畸形的超声表现分析	杨 阳(710)
应用血管回声跟踪技术对中心性肥胖患者早期颈动脉硬化的评价	李 璞 常玉洁(711)
超声诊断孕中晚期胎儿泌尿系统畸形的临床研究	周海桃 温燕萍 黄玉华, 等(714)
彩色多普勒超声对人工髌关节置换术后并发下肢深静脉血栓易发因素及治疗方法疗效的对比研究	张方芳 周卫芳(716)
B 超对甲状腺肿块的诊断价值及误诊	蔡红军(718)
经阴道彩超对早期宫外孕的应用价值	罗晓萍 刘远娟 李 霞(720)
超声心动图对 COPD 患者右室收缩功能改变的评估作用探讨	张红艳(722)
异位妊娠阴道超声漏诊及误诊发生原因分析	涂秋红(724)

介入治疗

经腹超声引导下子宫瘢痕妊娠穿刺注药的应用价值	黄智勇(726)
------------------------------	----------

专题讨论

256 例小切口胆囊切除术疗效分析	衡 新(728)
红细胞参数在贫血鉴别诊断中的价值	耿 玮(730)
踝关节骨折的手术治疗	衡 新(733)

技术交流

日立 CT 和中科 DR 与传统 X 线三者胸片的投照影像对比	黎正海(735)
加强影像学设备维护提高综合应用率	贺方仁 卢 菁 艾脉峰(738)
2014 年 1 - 6 期总目录	(740)

MODERN MEDICAL IMAGEOLOGY

Volume 23 Number 6 Dec 2014

Contents Original Article with English Abstract

The Clinical Application of Coronary Angiography with 128-slices Spiral CT	Tan Gao Lu Xiaojuan Fu Zhiming, et al(604)
Doppler Ultrasound Detection of Neonatal Hypoxic Ischemic Encephalopathy Correlation with Gestational Hypertension Disease Zhou Jieli Chen Fu Lu Hongzhang(607)
CT Findings of Local Castleman's Disease	Chen Zhicong Lin Minhui Li Xuefei(611)
The Clinical Study of Optimization in Retrospectively ECG-gating Lv Yungang(614)
Preliminary Study of T ² *-Mapping Imaging for Sacroiliac Joint Cartilage Imaging	liu Qiang Pan Tingting Xu Qilan(619)
Clinical Research on the Correlativity of TCM Syndrome Types with Imaging Manifestations in Patients of Hyperplasia of Mammary Glands Yang Ping Zhang Pengtian(623)
The Imaging Character Analysis of the Major Tumor in CPA	OuYang Pengcheng Li Shengxiang Chu Shuguang(629)
Clinical Application of Gemstone Spectral CT in Pulmonary Embolism Detection of Small Emboli Ma Guangming He Taiping Duan Haifeng, et al(633)
MRI Diagnosis of Intracranial Primitive Neuroectodermal Tumors Liu Wenjun(637)
Imaging Diagnosis of Ovarian Granulosa Cell Tumor	Guo Wenwei Ma Hongyu Gu Zhiqiang(640)
MRCP Combined with MRI in the Value of Preoperative Biliary Stones Cai Wenjun(643)
Application Value of Spiral CT in the Diagnosis of Pulmonary Embolism	Wang Hong Zhang Shaohua Yuan Wei(646)
Pancreatic Cystadenocarcinoma CT Diagnostic Value Zhong Jincheng(649)
Gem Best Single Energy Spectrum CT Imaging Applications in Children with Urinary Tract Malformation Liu Feng Jia Aiyang(652)
Imaging Diagnosis of the Acromioclavicular Injuries	Zhang Xiaoquan Yang Xuanmin Lu Weijiang, et al(654)
Comparison of X-ray and CT Examination in the Diagnosis of Spinal Injury Yang Changgui(658)
Diagnosis and Application Value of Intraoperative Ultrasonography in Hepatopancreatobiliary Operations Li Xiaoyu Xiao Chunhua Song Jie, et al(663)
Children's Low Parathyroid Function Craniocerebral CT Diagnosis Zhong Jincheng Yang Weichuan(668)
Electronic Intestines Mirror Inspection to Study the Significance of Gastrointestinal Bleeding in Infant Jiang Jufeng(671)
Clinical Value of MRI in the Diagnosis of Occult Fracture Zhang Xiaolin(673)
The CT Diagnostic Value of Isolated Pulmonary Nodules Zhong Jincheng(677)
Value of CT in diagnosis of solid pseudopapillary tumor of the pancreas Zhang Xiaolin(680)
Color Doppler and Ultrasonography for Lower Extremity Deep Vein Thrombosis Cheng Feng(686)
Diagnostic Value of Pulmonary Embolism by 256-slice CT Angiography	Chen Wen Shi Rongyi Wang Guoqiang, et al(693)
Study on Hemodynamics of Subclinical Varicoceles with CDFI Chen Feng Zhou Liming(707)
Color Doppler Ultrasound Hip Arthroplasty Postoperative Deep Venous Thrombosis-prone Factors and Comparative Study of the Efficacy of Treatment Zhang Fangfang Zhou Weifang(716)
Application Value of Transvaginal Ultrasound on Early Ectopic Pregnancy Luo Xiaoping Liu Yuanjuan Li Xia(720)
Analysis of 256 Cases of Small Incision Cholecystectomy Effect Heng Xin(728)
Red blood cell parameters in diagnosis of anemia Geng Wei(730)
Operation Treatment of Ankle Joint Fracture Heng Xin(733)

现代医用影像学

XIANDAI YIYONG YINGXIANGXUE
MODERN MEDICAL IMAGEOLOGY

ISSN1006—7035

CN61 - 1289/R

双月刊

(1992年10月创刊)

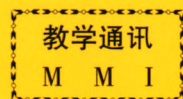
主 编 窦克非

主 管：陕西省卫生厅
主 办：陕西省肿瘤防治研究所 陕西省肿瘤医院
《现代医用影像学》杂志社
编辑出版：《现代医用影像学》编辑部
发 行：国内外公开发行
国内总发行：陕西省邮政报刊发行局
邮发代号：52 - 147
国外总发行：中国国际图书贸易总公司 BM6850
订 阅 处：全国各地邮电局(所)
广告许可证：陕工商广字01—128号
地 址：西安市南二环路西段祥和花园
邮 政 编 码：710068
电 话：(029)85225982 85456033
印 刷：西安创维印务有限公司

2014年12月28日出版 每期9.80元 邮发代号：52—147

中国首部系列教学录像

《正确的 CT 诊断与 CT 片判读》



主讲人 徐家兴 姜宗衡 李铁一 曹丹庆 李松年 张忠嘉

第一部分 《CT 的现状与发展》 (1 盒)

第二部分《颅脑 CT 诊断与 CT 片判读》 (11 盒)

- | | |
|------------------|--------------------|
| 1. 颅脑 CT 正常解剖 | 6. 垂体腺瘤 CT 诊断的探讨 |
| 2. CT 在颅脑疾病方面的应用 | 7. 脑转移瘤的 CT 诊断 |
| 3. 颅脑外伤的 CT 诊断 | 8. 听神经瘤的放射诊断 |
| 4. 脑内血肿的 CT 表现 | 9. 颅内低密度占位性病变的鉴别诊断 |
| 5. 脑膜瘤 CT 表现的分析 | 10. 脑囊虫病 CT 影像的分析 |

第三部分《胸部 CT 诊断与 CT 片判读》 (9 盒)

- | | |
|--------------|------------|
| 1. 胸部疾病影像分析 | 5. 空洞及空腔影像 |
| 2. 肿块影像 | 6. 纵隔肿块 |
| 3. 弥漫性肺间质性病变 | 7. 胸腔病变 |
| 4. 肺段及肺叶实性影像 | 8. 胸膜病变 |

第四部分《腹部(含盆腔)CT 诊断与 CT 片判读》 (17 盒)

- | | |
|---------------------|----------------------|
| 1. 腹盆部 CT 检查技术及诊断原则 | 8. 肾上腺疾患的 CT 诊断 |
| 2. 腹盆部 CT 正常解剖 | 9. 消化管常见疾病的 CT 检查 |
| 3. 肝脏常见疾病的 CT 检查 | 10. 输尿管常见疾病的 CT 检查 |
| 4. 胆囊及胆道常见疾病的 CT 检查 | 11. 膀胱常见疾病的 CT 检查 |
| 5. 胰腺常见疾病的 CT 检查 | 12. 男性生殖系常见疾病的 CT 检查 |
| 6. 脾脏常见疾病的 CT 检查 | 13. 女性生殖系常见疾病的 CT 检查 |
| 7. 肾肿瘤的影像学诊断 | 14. 腹盆部非脏器源病变的 CT 检查 |

此教学录像由中国医药科技出版社出版, 选用优质录像带,
全套共 38 盘, 欢迎各医院及各级医疗单位选购!

西北特约经销处: 西安市亚光放射技术有限公司 地址: 西安市南二环路西段祥和花园
电话: (029)85225982 85219414 邮政编码: 710068