

现代医用影像学

XIANDAIYIYONGYINGXIANGXUE

双月刊 2015年 第24卷 第3期 (总第137期)

目次

论著

冠状动脉慢血流患者腺苷负荷心肌灌注显像及预后研究	杜艳	罗新林	曾晓刚, 等(287)
针刺治疗缺血性脑卒中华勒变性的磁共振波谱研究	申云霞	娄明武	张健博, 等(291)
人体大关节鞘巨细胞瘤的 MRI 特点及其病理基础	李明球	方挺松	银玲, 等(295)
乳腺癌行乳腺钼靶 X 射线摄片联合血清 CA15-3、CEA 及 OPN 的诊断价值	王文尚	陆莹莹	梁志聪, 等(299)
16 排 CT 灌注成像对非小细胞肺癌的鉴别诊断及其与 MVD、LVD 表达的相关性分析	梁荣真	曾炳恬	刘德祥, 等(303)
小脑区表皮样囊肿的磁共振影像表现	陈俏倩	吴华超	吴耀初, 等(307)
肾盂憩室的 IVP 和 CT 影像学诊断	洪璧楷	孔令梅	林枫枫, 等(310)
MR 在眼眶蜂窝织炎诊断中的应用价值	王英	张明	麻少辉(313)
胸部 CT 对儿童不同病原菌感染肺炎的鉴别诊断价值	王洪	陆尽富	陶余华(317)
双源 CT 全脑灌注成像联合 CTA 在烟雾病患者中的应用价值	张剑	张继	田为中等(320)
磁共振动态对比增强联合弥散加权成像对肌骨系统良恶性病变的鉴别诊断价值	冷晓明	徐玲	刘斯润, 等(324)
超声引导置管灌注引流术在重症急性胰腺炎渗液治疗中的应用	赵君智	顿国亮	姬永浩, 等(328)
高危人群肺癌筛查—肺部实性及非实性结节的处理	黄仁增	宁三江	黄湘平, 等(331)
MR 扩散加权成像及表观弥散系数数值在乳腺病变诊断中的应用	谢乐华	陆永文	肖湘生, 等(334)
多层螺旋 CT 及低场磁共振 MRCP 技术在胆道梗阻性疾病诊断中的应用价值	孙青	秦旭惠	(339)
MSCT 和 MRI 对隐匿性骨折的诊断分析和临床应用价值	张鹏	张新保	(343)
急性心肌梗死 ST 段抬高患者手术前后心室复极指标与恶性心律失常的关系	万建平	杨泽福	蒋子裕, 等(346)
腰椎退行性滑脱症的 X 线与 CT 分析	皮海峰	叶阳锋	胡伟, 等(349)
彩色多普勒超声与 MRI 诊断手部类风湿关节炎的对比分析	宋势波	何小乔	黄俊华, 等(351)
急性胰腺炎 CT 分级与 C 反应蛋白测定评估炎症严重程度的对比研究	谢金华	黎庆权	欧远祥, 等(355)
X 线平片和 CT 影像对脊柱爆裂型骨折的诊断价值对比分析	李华南	黎喜	李昌成, 等(359)
类风湿性关节炎早期磁共振表现	余复火	林翠君	黄春榆, 等(362)
采用低剂量螺旋 CT 尿路造影及后处理重建技术对输尿管小结石的诊断	周恩岐	孙云龙	(366)
青年和老年后循环缺血 CT 血管成像比较分析	许祖梅	陈国章	李梅芳, 等(369)
结合超声造影行颈部淋巴结穿刺活检的价值研究	曾曦	黄剑毅	邱艺琼, 等(372)
肺大细胞神经内分泌瘤的临床影像学特点与诊断(附 22 例分析)	严振辉	柳学国	何亚奇, 等(375)
TDI 技术评估胎儿心脏功能对胎儿窘迫的诊断意义	王霞妹	伍亚玲	陈雪玲(380)

ISSN 1006-7035



9 771006 703004

MODERN MEDICAL IMAGELOGY

BIMONTHLY

现代医用影像学

XIANDAIYIYONGYINGXIANGXUE

双月刊 2015年 第24卷 第3期 (总第137期)

目次

论著

冠状动脉慢血流患者腺苷负荷心肌灌注显像及预后研究	杜艳	罗新林	曾晓刚, 等(287)
针刺治疗缺血性脑卒中华勒变性的磁共振波谱研究	申云霞	娄明武	张健博, 等(291)
人体大关节鞘巨细胞瘤的 MRI 特点及其病理基础	李明球	方挺松	银玲, 等(295)
乳腺癌行乳腺钼靶 X 射线摄片联合血清 CA15-3、CEA 及 OPN 的诊断价值	王文尚	陆莹莹	梁志聪, 等(299)
16 排 CT 灌注成像对非小细胞肺癌的鉴别诊断及其与 MVD、LVD 表达的相关性分析	梁荣真	曾炳恬	刘德祥, 等(303)
小脑区表皮样囊肿的磁共振影像表现	陈俏倩	吴华超	吴耀初, 等(307)
肾盂憩室的 IVP 和 CT 影像学诊断	洪璧楷	孔令梅	林枫枫, 等(310)
MR 在眼眶蜂窝织炎诊断中的应用价值	王英	张明	麻少辉(313)
胸部 CT 对儿童不同病原菌感染肺炎的鉴别诊断价值	王洪	陆尽富	陶余华(317)
双源 CT 全脑灌注成像联合 CTA 在烟雾病患者中的应用价值	张剑	张继	田为中等(320)
磁共振动态对比增强联合弥散加权成像对肌骨系统良恶性病变的鉴别诊断价值	冷晓明	徐玲	刘斯润, 等(324)
超声引导置管灌注引流术在重症急性胰腺炎渗液治疗中的应用	赵君智	顿国亮	姬永浩, 等(328)
高危人群肺癌筛查—肺部实性及非实性结节的处理	黄仁增	宁三江	黄湘平, 等(331)
MR 扩散加权成像及表观弥散系数数值在乳腺病变诊断中的应用	谢乐华	陆永文	肖湘生, 等(334)
多层螺旋 CT 及低场磁共振 MRCP 技术在胆道梗阻性疾病诊断中的应用价值	孙青	秦旭惠	(339)
MSCT 和 MRI 对隐匿性骨折的诊断分析和临床应用价值	张鹏	张新保	(343)
急性心肌梗死 ST 段抬高患者手术前后心室复极指标与恶性心律失常的关系	万建平	杨泽福	蒋子裕, 等(346)
腰椎退行性滑脱症的 X 线与 CT 分析	皮海峰	叶阳锋	胡伟, 等(349)
彩色多普勒超声与 MRI 诊断手部类风湿关节炎的对比分析	宋势波	何小乔	黄俊华, 等(351)
急性胰腺炎 CT 分级与 C 反应蛋白测定评估炎症严重程度的对比研究	谢金华	黎庆权	欧远祥, 等(355)
X 线平片和 CT 影像对脊柱爆裂型骨折的诊断价值对比分析	李华南	黎喜	李昌成, 等(359)
类风湿性关节炎早期磁共振表现	余复火	林翠君	黄春榆, 等(362)
采用低剂量螺旋 CT 尿路造影及后处理重建技术对输尿管小结石的诊断	周恩岐	孙云龙	(366)
青年和老年后循环缺血 CT 血管成像比较分析	许祖梅	陈国章	李梅芳, 等(369)
结合超声造影行颈部淋巴结穿刺活检的价值研究	曾曦	黄剑毅	邱艺琼, 等(372)
肺大细胞神经内分泌瘤的临床影像学特点与诊断(附 22 例分析)	严振辉	柳学国	何亚奇, 等(375)
TDI 技术评估胎儿心脏功能对胎儿窘迫的诊断意义	王霞妹	伍亚玲	陈雪玲(380)

ISSN 1006-7035



9 771006 703004

MODERN MEDICAL IMAGELOGY

BIMONTHLY

胃肠间质瘤的 64 排螺旋 CT 征象分析	万玲 刘于宝 吴卓, 等(382)
优化乳腺导管造影技术诊断乳管内乳头状瘤的价值	曾莉 刘凡明 官悦, 等(386)
脐动脉血流在妊娠期糖尿病孕妇中的超声监测意义	陈耿芝(389)
超声弹性成像在颈部淋巴结良恶性鉴别诊断中的价值研究	谭慧华 吴静 黄淑卿, 等(392)
慢性乳腺炎的超声分型	赵芝弘 王吕浩 翟玉霞, 等(395)
乳腺分叶状肿瘤的影像学表现及临床特点分析	武玉丽(398)
多层螺旋 CT 对急性局灶性细菌性肾盂肾炎的诊断价值	周林锋 王建俭 梁海毛, 等(403)
临床肛周脓肿诊断中高频超声联合腔内超声应用的价值	张方芳 周卫芳 庄文洪(406)
268 例乳腺癌风险因素初步分析	郝进 刘凡明 曾莉, 等(408)
多层螺旋 CT 灌注成像在肺癌诊断中的价值	刘军泉 刘国文(411)
三维坐标导向系统在治疗骨盆环损伤的应用及效果评价	万恒 杨鑫 张明(414)
中老年胸腰椎压缩性骨折 MRI 诊断价值	裴敏 王琨 裴昌军(417)
多层螺旋 CT 对食管胃连接部癌的诊断价值	任社民 赵学武(421)
髌关节撞击综合征的 DR 影像分析	施付强 汪伟伟 任本友, 等(423)
气管支架治疗气管支气管良恶性狭窄疗效分析	牛志科(425)
急性硬膜下与硬膜外血肿特殊 CT 表现分析	李建宜 许琰 刘振国(428)
CT 引导下颅内血肿定位穿刺抽吸术的临床应用	罗春海 吴全胜(430)
结肠低张气钡双重造影对结肠病变的诊断价值分析	赵阿萍 蔚文祥 梁倩, 等(434)
多排螺旋 CT 低剂量扫描诊断婴幼儿气管、支气管异物价值	原桂梅 鹿永亮 齐钧, 等(438)
不同剂量造影剂在螺旋 CT 肝脏扫描中的应用	林运智(442)
128 层螺旋 CT 低剂量扫描在泌尿系结石诊断中的应用	段宏伟 张振勇(444)
超声四腔心平面头侧偏斜法在孕期胎儿心脏畸形筛查中的价值	张文(446)
单侧椎弓根入路椎体成形术治疗骨质疏松性椎体侧方压缩骨折	何旭霞 吴庆德 史歌, 等(449)
二维超声与四维超声联合诊断产前胎儿畸形的临床价值比较	张晓红(452)
64 排螺旋 CT 低浓度造影剂扫描技术头颈部 CTA 应用的效果探究	黄瑞雪 黄育鑫 曾伟胜, 等(454)
胸腰椎结核应用内固定治疗效果观察及其影像学对比分析	谢世隆 李平安 陈风云, 等(458)
螺旋 CT 与 MRI 诊断乙肝肝硬化性小肝癌临床对比研究	贺卫华 何来昌 刘志礼(463)
粉尘作业橱柜生产工人 46 例胸部影像学表现对比分析	吴天琼 叶更新 张勇良, 等(465)
肝母细胞瘤的影像学诊断及鉴别诊断	王艳萍(468)
磁共振增强联合 DWI 技术在肝脏肿瘤诊断中的应用价值	杨富辉 普福顺 罗家滨, 等(470)
64 排螺旋 CT 对胃肠道间质瘤的诊断价值	豆永升 秦涛 毕俊英(472)
多层螺旋 CT 在肝门区胆管癌诊断中的临床应用价值	高文杰(474)
MSCT 在肺部病变中的应用价值	杨壁 杨赤(477)
PET/CT 在妇科恶性肿瘤中的应用	王玉分 张工化 孔振, 等(479)

超声诊断

彩色多普勒超声对妊高症胎儿宫内窘迫的诊断价值与临床分析	戴琴香(482)
育龄期多囊卵巢综合征(PCOS)患者的卵巢超声影像学特征分析	许桃英 余玲娜 陈荔艳, 等(484)
超声对合并甲状腺功能亢进孕妇胎儿甲状腺功能的价值	李爱萍(487)
卵巢子宫内膜异位囊肿 CT 诊断	朱建设 何俊 吴富巨(490)
二维超声联合彩色多普勒在颈动脉体瘤诊断上的应用研究	李璞 常玉洁(492)
高频彩超对乳腺良性肿瘤的鉴别诊断	武凯 谭雪莲 赵兼妮, 等(494)
高频超声测量瘢痕子宫妊娠晚期下段肌层厚度对再次分娩的意义	谢泳(496)
早期不典型宫外孕诊断中阴道超声的应用价值	罗应香 修斌 张贵琼, 等(499)
阴道 B 超对妇产科异位妊娠的诊断与腹部 B 超的比照研究	梁卫华(501)
梨状隐窝异物影像表现 1 例	吴蒙蒙 臧国礼(503)
急性心肌梗死合并心律失常 129 例心电图分析	周爱明 陈小卫(504)
多发性抽动症的临床动态脑电图分析	林利(506)

介入治疗

不同介入治疗方法治疗肝癌的毒副反应效果比较观察	李香强(508)
-------------------------	----------

专题讨论

浅议老年良性胆囊疾病腹腔镜胆囊切除与开腹胆囊切除的比较	钱东红(510)
护理干预对血液透析患者液体摄入依从性的影响	顾育红(512)
肾上腺结核病例报道	肖攀云(514)
使用 40% 氧及纯氧复苏早产儿的临床对比研究	胡碧环(515)
两种不同参数机械通气对早产儿血气及疗效的影响	白青好(518)
饮食干预对血液透析病人血压控制的效果观察	顾育红(520)

教学研究

留学生《医学影像学》教学改革与探索	张月浪 孙静 李晨霞, 等(523)
-------------------	--------------------

MODERN MEDICAL IMAGEOLOGY

Volume 24 Number 3 Jun 2015

Contents Original Article with English Abstract

Adenosine Stress Myocardial Perfusion Imaging and Prognosis Study in Patients with Coronary Slow Flow ... Du Yan, Luo Xinlin, Zeng Xiaogang, et al(287)
Effect of Acupuncture Therapy for Wallerian Degeneration After Infarction by Magnetic Resonance Spectroscopy Yunxia Shen, Mingwu Lou, Jianbo Zhang, et al(291)
Giant cell Tumor of the Tendon Sheath in Large Joints of Human: MRI-pathology Correlation Li Mingqiu, Fang Tingsong, Yin Ling, et al(295)
Study on the Value of Molybdenum Target Mammography Combined with the Detection of Serum CA15-3, CEA and OPN in the Diagnosis of Breast Cancer Wang Wenshang, Lu Yingying, Liang Zhicong, et al(299)
The Differential Diagnosis of 16 Row CT Perfusion Imaging on Non-small Cell Lung Cancer and the Correlation with Expression of MVD, LVD Liang Rongzhen, Zeng Bingtian, Liu Dexiang, et al(303)
MR Imaging Manifestations of Cerebellum Epidermoid Cysts Chen Qiaoqian, Wu Huachao, Wu Yaochu, et al(307)
The Evaluation of IVP and CT in the Diagnosis of Calyceal Diverticula Hong Bikai, Kong Lingmei, Lin Fengfeng, et al(310)
Application of MRI in the Diagnosis Value of Orbital Cellulitis Wang Ying, Zhang Ming, Ma Shaohui(313)
The Differential Diagnosis of Chest Computed Tomography on Different Pathogenic Bacteria Pneumonia in Children Wang Hong, Lu Jinfu, Tao Yuhua(317)
The Application of CT Cerebral Perfusion Imaging Combined with CTA in Patients of Moyamoya Disease with Dual Source CT Zhang Jian, Zhang Ji, Tian Weizhong, et al(320)
The Differential Diagnosis Value of DCE-MRI Combined with DWI on Musculoskeletal System Benign and Malignant Lesions Leng Xiaoming, Xu Ling, Liu Sirun, et al(324)
Clinical Application of Ultrasound Guided Percutaneous Catheter Lavage and Drainage Treatment for Severe acute Pancreatitis Zhao Junzhi, Dun Guoliang, Ji Yunhao, et al(328)
Lung Cancer Screening in High-risk Group—Treatment of Pulmonary Solid and Non-solid Nodules Huang Renzeng, Ning Sanjiang, Huang Xiangping, et al(331)
The application of MR diffusion-weighted-imaging and apparent-diffusion-coefficient values in the diagnosis of mammary disease Xie Lehua, Lu Yongwen, Xiao Xiangsheng, et al(334)
The Application Value of the Multi-slice Spiral CT and Low Field MRCP on the Diagnosing of Biliary Obstruction Disease ... Sun Qing, Qin Xvhui(339)
MSCT and MRI Diagnostic Analysis and Clinical Value of Occult Fractures Zhang Peng, Zhang Xinbao(343)
The Relationship of Preoperative and Postoperative Ventricular Bipolar Index with Malignant Arrhythmia in Patients with ST-elevation, Acute Myocardial Infarction Wan Jianping, Yang Zefu, Jiang Ziyu, et al(346)
X-ray and CT Analysis of Lumbar Degenerative Spondylolisthesis Pi Haifeng, Ye Yangfeng, Hu Wei, et al(349)
Color Doppler Ultrasonography and MRI in the Diagnosis of Hand Comparison and Analysis of Rheumatoid Arthritis Song Shibo, He Xiaoqiao, Huang Junhua, et al(351)
The Comparative Study on CT Grade and CRP Test for Evaluating the Severity of Acute Pancreatitis Xie Jinhua, Li Qinghua, Ou Yuanxiang, et al(355)
Contrast of Clinical Significance Between X ray and CT in Diagnosing Bursting Fracture of Vertebral Column Li Huanan, Li Xi, Li Changcheng, et al(359)
Imaging Features of MRI on Early Rheumatoid Arthritis Yu Fuhuo, Lin Cuijun, Huang Chunyu, et al(362)
Evaluation of Low Dose Radiation Slice CT Urography and Reconstruction Technology in Detecting Small Utereral Calculi Zhou enqi, Sun yunlong(366)
Comparative Analysis CT Angiography Imaging of Posterior Circulation Ischemia in the Young and Old Patients Xu Zumei, Chen Guozhang, Li Meifang, et al(369)
Combined with the Value of Contrast-enhanced Ultrasound Biopsy of Cervical Lymph Nodes Zeng Xi, Huang Jianyi, Qiu Yiqiong, et al(372)
Clinical imaging and characteristics diagnosis of pulmonary large cell neuroendocrine carcinoma (Analysis of 22 cases) Yan Zhenhui, Liu Xueguo, He Yaqi, et al(375)
TDI Technology Assessment of Fetal Cardiac Function for the Diagnosis of Fetal Distress Wang Xiamei, Wu Yaling, Chen Xueling(380)
Analysis of 64 Layer Spiral CT Findings in Gastrointestinal Stromal Tumor Wan Ling, Liu YuBao, Wu Zhuo, et al(382)
Optimization of Milk Diagnostic Catheter Technique of Breast Intraductal Papilloma Value Zeng Li, Liu Fan ming, Gong Yue, et al(386)
The Significance of Ultrasonic Monitoring of Umbilical Artery Blood Flow in Pregnant Women With Gestational Diabetes Mellitus Chen Gengzhi(389)
Values of Applying Ultrasonic Elastography in the Diagnosis and Identification of Cervical Lymph Node ... Tan Huihua, Wu Jing, Huang Shuqing, et al(392)
Ultrasonic Appearance of Chronic Mastitis Zhao Zhihong, Wang LVhao, Zhai Yuxia, et al(395)
The Imaging Manifestations and Clinical Features of Phyllodes Tumor of Breast Wuyu-li(398)
The diagnostic Value of MSCT for acute focal bacterial nephritis Zhou Linfeng, Wang Jianjian, Liang Haimao, et al(403)
Perianal AbscessIn Diagnosis Highfrequency ultrasound and Endosonography Useful Value Zhang Fangfang, Zhou Weifang, Zhuang Wenhong(406)
Preliminary Analysis of 268 Cases of Breast Cancer Risk Factors Yu Jin, Liu Fan Ming, Zeng Li, et al(408)
The Value of CT Perfusion in Diagnosing of Lung Cancer Liu Junquan, Liu Guowen(411)
Application and evaluation for pelvic ring injury using 3D coordinate oriented system Wang Hen, Yang Xing, Zhang Ming(414)
The Diagnostic Value of MRI for Thoracolumbar Compression Fractures of the Middle and Old Age Patients Pei Min, Wang Kun, Pei Changjun(417)
The Value of Multi-slice Spiral CT in Diagnosis of Esophagogastric Junction Carcinoma Ren Shemin, Zhao Xuewu(421)
The Analysis of DR Rediology of the Femoroacetabular Impingement Syndrome Shi Fuqiang, Wang Weiwei, Ren Benyou, et al(423)
To Evaluation the Therapy of Tracheal Stent Implanted in Tracheobronchial Benign and Malignant Stenosis Niu ZhiKe(425)
Analysis of Special CT Performance for Acute Subdural and Epidural Hematoma Li Jianyi, Xu Yan, Liu Zhenguo(428)
CT-guided Needle Aspiration of Intracranial Hematoma Locate Clinical Application Luo Chunhai, Wu Quansheng(430)
The Value of DCBE in Diagnosis of Colon Diseases Zhao Aping, Wei Wenxiang, Liang Qian, et al(434)
Multi slice spiral CT low dose scanning in the diagnosis of infant trachea, bronchial foreign body value ... Yuan Guimei, Pang Yongliang, Qi Jun, et al(438)
Application of Different Doses of Contrast Agent in Hepatic Helical CT Scanning in Lin Yunzhi(442)

现代医用影像学

XIANDAI YIYONG YINGXIANGXUE
MODERN MEDICAL IMAGEOLOGY

ISSN1006—7035

CN61 - 1289/R

双月刊

(1992年10月创刊)

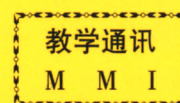
主编 窦克非

主 管：陕西省卫生厅
主 办：陕西省肿瘤防治研究所 陕西省肿瘤医院
《现代医用影像学》杂志社
编辑出版：《现代医用影像学》编辑部
发 行：国内外公开发行人
国内总发行：陕西省邮政报刊发行局
邮发代号：52-147
国外总发行：中国国际图书贸易总公司 BM6850
订 阅 处：全国各地邮电局(所)
广告许可证：陕工商广字01—128号
地 址：西安市南二环路西段祥和花园
邮 政 编 码：710068
电 话：(029)85225982 85456033
印 刷：西安创维印务有限公司

2015年6月28日出版 每期9.80元 邮发代号：52—147

中国首部系列教学录像

《正确的 CT 诊断与 CT 片判读》



主讲人 徐家兴 姜宗衡 李铁一 曹丹庆 李松年 张忠嘉

第一部分 《CT 的现状与发展》 (1 盒)

第二部分《颅脑 CT 诊断与 CT 片判读》 (11 盒)

- | | |
|------------------|--------------------|
| 1. 颅脑 CT 正常解剖 | 6. 垂体腺瘤 CT 诊断的探讨 |
| 2. CT 在颅脑疾病方面的应用 | 7. 脑转移瘤的 CT 诊断 |
| 3. 颅脑外伤的 CT 诊断 | 8. 听神经瘤的放射诊断 |
| 4. 脑内血肿的 CT 表现 | 9. 颅内低密度占位性病变的鉴别诊断 |
| 5. 脑膜瘤 CT 表现的分析 | 10. 脑囊虫病 CT 影像的分析 |

第三部分《胸部 CT 诊断与 CT 片判读》 (9 盒)

- | | |
|--------------|------------|
| 1. 胸部疾病影像分析 | 5. 空洞及空腔影像 |
| 2. 肿块影像 | 6. 纵隔肿块 |
| 3. 弥漫性肺间质性病变 | 7. 胸腔病变 |
| 4. 肺段及肺叶实性影像 | 8. 胸膜病变 |

第四部分《腹部(含盆腔)CT 诊断与 CT 片判读》 (17 盒)

- | | |
|---------------------|----------------------|
| 1. 腹盆部 CT 检查技术及诊断原则 | 8. 肾上腺疾患的 CT 诊断 |
| 2. 腹盆部 CT 正常解剖 | 9. 消化管常见疾病的 CT 检查 |
| 3. 肝脏常见疾病的 CT 检查 | 10. 输尿管常见疾病的 CT 检查 |
| 4. 胆囊及胆道常见疾病的 CT 检查 | 11. 膀胱常见疾病的 CT 检查 |
| 5. 胰腺常见疾病的 CT 检查 | 12. 男性生殖系常见疾病的 CT 检查 |
| 6. 脾脏常见疾病的 CT 检查 | 13. 女性生殖系常见疾病的 CT 检查 |
| 7. 肾肿瘤的影像学诊断 | 14. 腹盆部非脏器源病变的 CT 检查 |

此教学录像由中国医药科技出版社出版, 选用优质录像带,
全套共 38 盘, 欢迎各医院及各级医疗单位选购!

西北特约经销处: 西安市亚光放射技术有限公司 地址: 西安市南二环路西段祥和花园
电话: (029)85225982 85219414 邮政编码: 710068