

现代医用影像学

XIANDAIYIYONGYINGXIANGXUE

双月刊 2016年 第25卷 第6期 (总第146期)

目次

论著

甲状腺结节 CT 及病理分析*	许定华, 夏俊, 陈金凤, 等(996)
磁共振技术对子宫畸形的应用价值	刘从彬, 胡剑峰(1000)
MRI 对卵巢卵泡膜细胞瘤的诊断价值	洪勇, 彭剑峰, 夏学文, 等(1003)
脑梗塞患者头颈部 CTA 征象与中医辨证分型的相关性及临床价值	陈耿春, 陈绍辉, 李阳, 等(1007)
心血管介入手术辐射防护设施与措施防护效果的观察	王达(1012)
3.0T MRI 半剂量 Gd-DTPA 动态增强在儿童垂体下丘脑扫描中的应用	韩啸, 盛茂, 任彦, 等(1015)
Castleman 病的影像学诊断与鉴别诊断	杨亮, 桑节峰(1018)
多排螺旋 CT 对急性胰腺炎诊断的分级价值及临床预后研究	秦剑锋, 杨晓生, 莫惠芬(1022)
胎儿肾围比早期评估胎儿肾脏发育的临床价值	吴若灼, 王俊, 李秀波, 等(1026)
磁共振弥散加权成像联合磁共振波谱技术对 4ng/ml ≤ PSA ≤ 20ng/ml 前列腺癌诊断的价值	肖勇(1029)
MRI 在诊断弥漫性颅脑轴索损伤应用价值分析	张乃胜(1032)
特异性病态造血在骨髓增生异常综合征诊断中的应用价值	陈雷(1035)
超声引导下乳腺微小肿块患者乳腺穿刺活检与病理诊断应用价值分析	王勇, 魏淑如, 李静怡, 等(1040)
先天性内耳畸形影像学诊断价值	刘铁, 王健(1043)
MRI 灌注成像对老年痴呆诊断价值的研究	徐林, 彭薇明, 康李隽, 等(1046)
血管超声诊断下肢静脉血栓的应用价值分析	黎晋宇(1050)
能谱 CT 成像在孤立性肺结节(SPN)良恶性鉴别诊断中的价值及运用*	郭剑波, 李玉林(1052)
排粪造影对功能性出口梗阻性便秘的诊断价值	刘同刚, 巩小峰, 石振(1055)
消化道动脉出血的 DSA 诊断与介入治疗	刘海芬, 熊雷, 张良(1058)
超声引导下加压器压迫法及注射凝血酶栓塞法对医源性股动脉假性动脉瘤的疗效评价	陈华彬, 林勇平, 陈文娟, 等(1060)
卵泡膜细胞瘤的 CT 及 MRI 表现(附 24 例分析)	仇成丞, 曹磊, 张晶(1064)
MSCT 平扫在急性阑尾炎临床的诊断价值*	冯社欢, 赵仕懂, 李智锋(1067)
256 层螺旋 CT 脑血管成像对颅内动脉瘤的诊断价值	史振乾(1070)
多普勒血流频谱在眼动脉硬化诊断中的应用价值	李延光, 赵国生, 陈丰(1072)
彩色多普勒超声与磁共振对胎儿先天性心脏病的临床诊断价值分析	张茂春, 王琦(1075)
多层螺旋 CT(MSCT)诊断宫颈癌淋巴结转移相关标准的初步探讨	李鹏(1077)
MRI 分析在中枢神经系统感染鉴别中的作用分析	吴静(1081)

ISSN 1006-7035



MODERN MEDICAL IMAGELOGY

BIMONTHLY

现代医用影像学

XIANDAIYIYONGYINGXIANGXUE

双月刊 2016年 第25卷 第6期 (总第146期)

目次

论 著

甲状腺结节 CT 及病理分析* 许定华, 夏俊, 陈金凤, 等(996)

磁共振技术对子宫畸形的应用价值 刘从彬, 胡剑峰(1000)

MRI 对卵巢卵泡膜细胞瘤的诊断价值 洪勇, 彭剑峰, 夏学文, 等(1003)

脑梗塞患者头颈部 CTA 征象与中医辨证分型的相关性及临床价值 陈耿春, 陈绍辉, 李阳, 等(1007)

心血管介入手术辐射防护设施与措施防护效果的观察 王达(1012)

3.0T MRI 半剂量 Gd-DTPA 动态增强在儿童垂体下丘脑扫描中的应用 韩啸, 盛茂, 任彦, 等(1015)

Castleman 病的影像学诊断与鉴别诊断 杨亮, 桑节峰(1018)

多排螺旋 CT 对急性胰腺炎诊断的分级价值及临床预后研究 秦剑锋, 杨晓生, 莫惠芬(1022)

胎儿肾围比早期评估胎儿肾脏发育的临床价值 吴若灼, 王俊, 李秀波, 等(1026)

磁共振弥散加权成像联合磁共振波谱技术对 $4\text{ng/ml} \leq \text{PSA} \leq 20\text{ng/ml}$ 前列腺癌诊断的价值 肖勇(1029)

MRI 在诊断弥漫性颅脑轴索损伤应用价值分析 张乃胜(1032)

特异性病态造血在骨髓增生异常综合征诊断中的应用价值 陈雷(1035)

超声引导下乳腺微小肿块患者乳腺穿刺活检与病理诊断应用价值分析 王勇, 魏淑如, 李静怡, 等(1040)

先天性内耳畸形影像学诊断价值 刘铁, 王健(1043)

MRI 灌注成像对老年痴呆诊断价值的研究 徐林, 彭薇明, 康李隽, 等(1046)

血管超声诊断下肢静脉血栓的应用价值分析 黎晋宇(1050)

能谱 CT 成像在孤立性肺结节(SPN)良恶性鉴别诊断中的价值及运用* 郭剑波, 李玉林(1052)

排粪造影对功能性出口梗阻性便秘的诊断价值 刘同刚, 巩小峰, 石振(1055)

消化道动脉出血的 DSA 诊断与介入治疗 刘海芬, 熊雷, 张良(1058)

超声引导下加压器压迫法及注射凝血酶栓塞法对医源性股动脉假性动脉瘤的疗效评价 陈华彬, 林勇平, 陈文娟, 等(1060)

卵泡膜细胞瘤的 CT 及 MRI 表现(附 24 例分析) 仇成丞, 曹磊, 张晶(1064)

MSCT 平扫在急性阑尾炎临床的诊断价值* 冯社欢, 赵仕懂, 李智锋(1067)

256 层螺旋 CT 脑血管成像对颅内动脉瘤的诊断价值 史振乾(1070)

多普勒血流频谱在眼动脉硬化诊断中的应用价值 李延光, 赵国生, 陈丰(1072)

彩色多普勒超声与磁共振对胎儿先天性心脏病的临床诊断价值分析 张茂春, 王琦(1075)

多层螺旋 CT(MSCT)诊断宫颈癌淋巴结转移相关标准的初步探讨 李鹏(1077)

MRI 分析在中枢神经系统感染鉴别中的作用分析 吴静(1081)

ISSN 1006-7035



MODERN MEDICAL IMAGELOGY

BIMONTHLY

吞咽造影在鼻咽癌放疗后吞咽障碍的应用价值	冯红梅, 洪居陆, 何耀强, 等	(1084)
双能量减影技术在 PICC 术置管定位中的价值	熊 霜	(1089)
磁共振 DWI 结合 T2WI 在前列腺疾病诊断中的价值	杨红莉	(1092)
128 层螺旋 CT 血管成像技术对腹主动脉瘤诊断价值分析	袁强, 夏学文, 彭剑峰, 等	(1095)
B-flow 技术在诊断骨筋膜室综合征中的应用	吴岩灼, 王 俊, 李秀波, 等	(1098)
提高鼻骨 CT 扫描图像质量的探讨	陈松清, 黄志鹏, 汪敬锋	(1100)
CT 与 MRI 在早期股骨头坏死诊断中价值比较	赵国生, 谢丽响, 孟祥飞	(1103)
多排 CT 的 MPR 技术与 MRI 对交叉韧带损伤的影像对比分析	刘传勇, 王 帆	(1105)
MRI 对膝关节炎的早期诊断价值	钟学兰	(1108)
早期肺水肿的临床及 CT 分析	周恩岐	(1111)
颈椎椎管狭窄症磁共振检查方法的探讨	陈方国	(1114)
多层螺旋 CT 在急腹症影像诊断中的价值	王静霞	(1116)
脑积水的影像诊断技术进展	邓全越, 罗超凡	(1119)
弥散加权成像在前列腺癌诊断中的应用价值探究	陈旭荣	(1122)
放射防护最优化对数字 X 射线摄影中受检者辐射剂量降低的价值研究	欧冠英, 林波森, 莫颖佟	(1125)
多排螺旋 CT 和 MRI 诊断乙型肝炎肝硬化背景小肝癌的对比研究	江胜棚, 黎晓彦, 邓秀娟, 等	(1128)
15 例电焊工人胸部高千伏摄片和胸部 HRCT 随访两年观察	曹晓燕	(1131)
脑 CT 检查在精神病人中的应用及临床意义评述	郭建伟	(1134)
18F-FDG PET/CT 诊断浸润性乳腺癌和淋巴结转移的效果	陈国宝	(1137)
肝癌患者 TACE 术后影像学复查方法进展	刘妮, 陈燕浩	(1140)
磁共振特异对比剂莫迪司在肝癌和局灶结节性增生鉴别诊断中的应用价值	段祖耘	(1143)
MRI 影像学检查在子宫颈癌分期中的应用	李彦伟, 刘立炜, 梁永强	(1145)
浅谈多层螺旋 CT 图象后处理技术在骨折诊断中的应用	陈国煌, 黄志鹏	(1148)
螺旋 CT 检查诊断胸段食管癌淋巴结转移的准确性探讨	王长年	(1150)
16 层螺旋 CT 判别冠状动脉斑块的应用研究	温伟春	(1152)
磁共振 3D SPACE-STIR 增强序列在臂丛神经损伤诊断中的应用价值	师红莉, 程 鹏, 王 娟	(1155)
单排螺旋 CT 检查在冠状动脉钙化患者中的诊断价值研究	潘仁寿	(1157)
慢性阻塞性肺疾病合并继发性肺结核的影像学特征分析	郭周中, 李海欧, 李刚毅, 等	(1159)
多层螺旋 CT 在诊断急性阑尾炎中的价值探讨	龙安军, 项国观, 刘 窗, 等	(1162)
脊柱淋巴瘤的 MRI 表现及诊断价值	文 雯, 张 韵	(1164)
多排螺旋 CT 和 D-二聚体联合应用对肺栓塞诊断价值研究	刘亚斌, 黄 昊	(1167)
动态心电图在急性冠脉综合征治疗中的应用效果观察	吕 真, 曾建国, 林淑燕	(1169)
螺旋 CT 及 MRI 在外伤性视神经病变诊断中的价值	戴振火, 张来顺, 唐淑慧, 等	(1171)
探究被误诊成肺癌的不典型肺结核 CT 影像学特点	吴伟雄, 郑华英, 周国永, 等	(1173)
大脑中动脉高密度征在早期脑梗死 CT 诊断中的价值分析	陈敏明, 张 杰, 苏显球	(1175)
急诊腹部 CT 检查在闭合性腹部伤腹膜后血肿诊治中的价值	彭荣华, 胡海菁, 周兆丰	(1177)
磁共振扩散加权成像在诊断胆管癌中的应用效果	王二君	(1180)
多层螺旋 CT 对急腹症的诊断应用价值	吴玉宝	(1182)
脑膜瘤的 CT 诊断	张美凤	(1184)
乳腺钼靶 X 线摄影技术的探讨	姚利兴	(1186)
3.0MRI 与钼靶对乳腺疾病的早期诊断比较研究	赵波洋, 关 岚, 余响云, 等	(1188)
彩色多普勒超声诊断乳腺增生疾病的临床研究	吴丛琴	(1190)
螺旋 CT 平扫诊断急性阑尾炎的价值	黄强昌	(1192)
磁共振弥散加权成像在脑干缺血性梗死疾病中的早期影像学表现及应用价值	李春梁	(1194)
核磁共振影像在膝关节半月板损伤诊断中的价值探讨	孙占友	(1196)
早期脑梗死的 CT 影像学特征	谭钦峰	(1198)
腰椎间盘突出 MRI 与 CT 诊断分析	李红蕊	(1200)
急性颅脑损伤行核磁共振与 CT 检查的诊断分析	罗得成	(1202)
双排螺旋 CT 在甲状腺单发结节良恶性诊断中的价值探讨	李永强	(1204)

超声诊断

高频彩色多普勒超声检测穿支血管在股前外侧皮瓣手术中的应用	门 杰, 曾 宁, 张 宇, 等	(1206)
通过实时超声组织弹性成像技术探讨精索静脉曲张患者睾丸质地与精液质量的相关性	苏 剑, 黄 芳, 王克蓉, 等	(1209)
颈部动脉彩色多普勒超声临床检查价值研究	李慧娟	(1211)
不同孕周产前超声筛查胎儿畸形的临床作用分析	黄琼晖	(1213)
超声造影在乳腺可疑实性结节的应用价值	邓小芸	(1215)
B 超引导的介入治疗复发性盆腔囊肿的临床效果	梁坚林	(1217)
新生儿轻度缺氧缺血性脑病头颅 B 超定量观察评价	李桂英	(1219)
产前系统超声检查应用在胎儿畸形诊断中的临床价值探究	周银凤	(1221)
B 超在产后宫内胎盘残留清宫术中的临床应用	郭盛娟	(1224)
超声对胆囊腺肌增生症与胆囊癌的诊断价值	冯桂婷	(1226)
产前超声诊断胎儿畸形的临床分析	黄艳丽, 方黎明	(1228)
高频超声小儿急性肠系膜淋巴结中的诊断效果及价值研究	杨冰峰, 肖友林, 朱思该, 等	(1231)

专题讨论

综合护理干预对精神病康复期患者焦虑及抑郁情绪的影响	郑碧华	(1233)
肾内科住院患者医院感染因素的临床分析	王云成	(1236)
肝癌介入治疗的护理	元 丽	(1238)
探讨 D-二聚体测定在急性早幼粒细胞白血病患者中的应用价值	耿 玮	(1240)
高压电击伤致黄斑神经感觉层损伤一例	施叶雯, 郑 波	(1242)

介入治疗

原发性肝癌行肝动脉插管化疗栓塞术治疗的临床效果及安全性分析	武世平	(1244)
《现代医用影像学》2016 年第 1~6 期总目录		(1247)
更正		(1246)

MODERN MEDICAL IMAGEOLOGY

Volume 25 Number 6 Dec 2016

Contents Original Article with English Abstract

The CT and Pathological Analysis of Thyroid Nodules	Xu Dinghua, Xia Jun, Chen Jinfeng, et al(996)
MRI Imaging in Diagnosing Uterine Malformation	Liu Congbin, Hu Jianfeng(1000)
Evaluation of MRI in the Diagnosis of Ovarian Thecoma	Hong Yong, Peng Jianfeng, Xia Xuewen, et al(1003)
Correlation and Clinical Value Between Sign of Head and Neck CTA and Traditional Chinese Medicine Syndrome Differentiation in Patients With Cerebral Infarction	Chen Gengchun, Chen Shaohui, Li Yang, et al(1007)
The Observation On Protective Effect Of Radiation Protection Facilities And Measures For Cardiovascular Interventional	Wang Da(1012)
Application of 3.0T MRI Using a Half Dose of Gd-DTPA in Children with Suspicious Pituitary Hypothalamic Disease	Han Xiao, Sheng Mao, Ren Yan, et al(1015)
Imaging Diagnosis And Differential Diagnosis Of Castleman'S Disease	Yang Liang, Sang Jiefeng(1018)
Study on the Class Value of Multi CT for Acute Pancreatitis Diagnosis and Clinical Prognosis	Qin Jianfeng, Yang Xiaosheng, Mo Huifen(1022)
The Clinical Value Of Rate Of Fetal Renal Circumference Estimate Kidney Development	Wu Yanzhuo, Wang Jun, Li Xiubo, et al(1026)
The Diagnostic Value Of Diffusion Weighted Imaging Combined With Magnetic Resonance Spectroscopy In The Diagnosis Of Prostate Cancer Of 4 ng/ml ≤ PSA ≤ 20 ng/ml	Xiao Yong(1029)
Application Value of MRI in the Diagnosis of Diffuse Axonal Injury	Zhang Naisheng(1032)
Application Value Of Specific Dysplasia In The Diagnosis Of Myelodysplastic Syndromes	Chen Lei(1035)
Study The Value Of Ultrasound-Guided Breast Biopsy And Pathologic Diagnosis In Patients With Small Breast Masses	Wang Yong, Wei Shuru, Li Jingyi, et al(1040)
The Value Of Imaging In The Diagnosis Of Malformation Of Inner Ear	Liu Tie, Wang Jian(1043)
Study Of Diagnostic Value In Alzheimer'S Disease By Mr Perfusion Imaging	Xu Lin, Peng Wei, Ming Kang, et al(1046)
Study The Value Of Vascular Ultrasound Diagnosis Of Deep Vein Thrombosis	Li Jinyu(1050)
Value of Energy Spectrum CT in the Differential Diagnosis of Benign and Malignant SPN	Guo Jianbo, Li Yulin(1052)
Diagnostic Value of Defecography for Constipation of Functional Outlet Obstruction	Liu Tonggang, Gong Xiaofeng, Shi Zhen(1055)
DSA and Interventional Therapy in Gastrointestinal Hemorrhage	Liu Haifan, Xiong Lei, Zhang Liang(1058)
Evaluation of the Efficacy of Ultrasound Guided Compression and Injection of Thrombin in the Treatment of Iatrogenic Femoral Artery Pseudo Aneurysm	Chen Huabin, Lin Yongping, Chen Wenjuan, et al(1060)
CT and MRI Manifestations of Theca Cell Tumor (with 24 cases analysis)	Qiu Chengcheng, Cao Lei, Zhang Jing(1064)
Diagnostic Value Of Msct Plain Scan In Acute And Chronic Appendicitis	Feng Shehuan, Zhao Shidong, Li Zhifeng(1067)
Diagnostic Value Of 256 - Slice Spiral Ct Angiography In Intracranial Aneurysm Diagnosis	Shi Zhenqian(1070)
Ophthalmic Artery Sclerosis Of Doppler Blood Flow Spectrum Detection Application Value	Li Yanguang(1072)
Diagnostic Value Of Color Doppler Ultrasound And Magnetic Resonance Imaging In The Diagnosis Of Fetal Congenital Heart Disease	Zhang Maochun, Wang Qi(1075)
Preliminary Study On The Standard Of The Diagnosis Of Cervical Cancer With Lymph Node Metastasis By Multi-Slice Spiral Ct (Msct)	Li Peng(1077)
Role Of Mri Analysis In The Identification Of Central Nervous System Infection	Wu Jing(1081)
Clinical Value Of Videofluoroscopic Swallowing Study In Patients With Nasopharyngeal Carcinoma After Radiotherapy	Feng Hongmei, Hong Julu, He Yaoqiang, et al(1084)
The Value Of Dual Energy Subtraction Technique In The Location By Peripherally Inserted Central Catheter	Xiong Nai(1089)
MRI with DWI, T2WI Value in the Diagnosis of Prostate Disease	Yang Hongli(1092)
Diagnostic Value Of 128 Slice Spiral Ct Angiography In The Diagnosis Of Abdominal Aortic Aneurysm	Yuan Qiang, Xia Xuewen, Peng Jianfeng, et al(1095)
The Clinical Application Of B-Flow Technique In The Diagnosis Of Compartment Syndrome	Wu Yanzhuo, Wang Jun, Li Xiubo, et al(1098)
Study to Improve the Quality of Nasal Bone CT Scan Images	Chen Songqing, Huang Zhipeng, Wang Jingfeng, et al(1100)
Ct And Mri In Early Avascular Necrosis Of Diagnostic Value In The Comparison	Zhao Guosheng, Xie Lixiang, Meng Xiangfei(1103)
More Row CT MPR Technique and MR Imaging Contrast Analysis of the Cruciate Ligament Damage	Liu Chuanyong, Wang Fan(1105)
Magnetic Resonance Imaging (Mri) On The Early Diagnostic Value Of Knee Osteoarthritis	Zhong Xuelan(1108)
Clinical And CT Analysis Of Early Pulmonary Edema	Zhou Enqi(1111)
Cervical Stenosis Disease of Magnetic Resonance Imaging Method Discussed in This Paper	Chen Fanguan(1114)
The Diagnostic Value Of Multi-Slice Spiral Ct(Msct) In Acute Abdomen	Wang Jingxia(1116)
A Damage In The Macular Area Nerve Sensory Layer After A High-Voltage Electrical Shock Injury: A Case Report	Shi Yewen, Zheng Bo(1242)

现代医用影像学

XIANDAI YIYONG YINGXIANGXUE
MODERN MEDICAL IMAGEOLOGY

ISSN1006—7035

CN61 - 1289/R

双月刊

(1992年10月创刊)

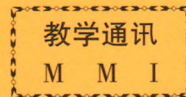
主编 窦克非

主 管：陕西省卫生厅
主 办：陕西省肿瘤防治研究所 陕西省肿瘤医院
《现代医用影像学》杂志社
编辑出版：《现代医用影像学》编辑部
发 行：国内外公开发行
国内总发行：陕西省邮政报刊发行局
邮 代 号：52 - 147
国外总发行：中国国际图书贸易总公司 BM6850
订 阅 处：全国各地邮电局(所)
广告许可证：陕工商广字01—128号
地 址：西安市南二环路西段祥和花园
邮 政 编 码：710068
电 话：(029)85225982 85456033
印 刷：西安创维印务有限公司

2016年12月28日出版 每期9.80元 邮发代号：52—147

中国首部系列教学录像

《正确的 CT 诊断与 CT 片判读》



主讲人 徐家兴 姜宗衡 李铁一 曹丹庆 李松年 张忠嘉

第一部分 《CT 的现状与发展》 (1 盒)

第二部分《颅脑 CT 诊断与 CT 片判读》 (11 盒)

- | | |
|------------------|--------------------|
| 1. 颅脑 CT 正常解剖 | 6. 垂体腺瘤 CT 诊断的探讨 |
| 2. CT 在颅脑疾病方面的应用 | 7. 脑转移瘤的 CT 诊断 |
| 3. 颅脑外伤的 CT 诊断 | 8. 听神经瘤的放射诊断 |
| 4. 脑内血肿的 CT 表现 | 9. 颅内低密度占位性病变的鉴别诊断 |
| 5. 脑膜瘤 CT 表现的分析 | 10. 脑囊虫病 CT 影像的分析 |

第三部分《胸部 CT 诊断与 CT 片判读》 (9 盒)

- | | |
|--------------|------------|
| 1. 胸部疾病影像分析 | 5. 空洞及空腔影像 |
| 2. 肿块影像 | 6. 纵隔肿块 |
| 3. 弥漫性肺间质性病变 | 7. 胸腔病变 |
| 4. 肺段及肺叶实性影像 | 8. 胸膜病变 |

第四部分《腹部(含盆腔)CT 诊断与 CT 片判读》 (17 盒)

- | | |
|---------------------|----------------------|
| 1. 腹盆部 CT 检查技术及诊断原则 | 8. 肾上腺疾患的 CT 诊断 |
| 2. 腹盆部 CT 正常解剖 | 9. 消化管常见疾病的 CT 检查 |
| 3. 肝脏常见疾病的 CT 检查 | 10. 输尿管常见疾病的 CT 检查 |
| 4. 胆囊及胆道常见疾病的 CT 检查 | 11. 膀胱常见疾病的 CT 检查 |
| 5. 胰腺常见疾病的 CT 检查 | 12. 男性生殖系常见疾病的 CT 检查 |
| 6. 脾脏常见疾病的 CT 检查 | 13. 女性生殖系常见疾病的 CT 检查 |
| 7. 肾肿瘤的影像学诊断 | 14. 腹盆部非脏器源病变的 CT 检查 |

此教学录像由中国医药科技出版社出版, 选用优质录像带,
全套共 38 盘, 欢迎各医院及各级医疗单位选购!

西北特约经销处: 西安市亚光放射技术有限公司
电话: (029)85225982 85219414

地址: 西安市南二环路西段祥和花园
邮政编码: 710068