

ISSN 1006 - 4141

CN 53 - 1056 / R

云南医药

吴阶平 

YUNNAN YIYAO

MEDICINE AND PHARMACY OF YUNNAN

2016年10月 第37卷 第5期

目次

·论 著·

- 儿童生长痛临床研究 白 磊(489)
- 经球囊导管置入暂时阻断腹主动脉血流在骶骨肿瘤术中的临床应用 杨银山 李 林 李玉雯 等(491)

·临床研讨·

- 不同体重标准选择喉罩型号在全麻中的应用效果观察 张 敏 刘 萍 黄 红(494)
- 慢性阻塞性肺疾病患者 T 淋巴细胞亚群检测的临床应用探讨 彭 睿 林少芳(497)
- 2 型糖尿病患者幽门螺杆菌感染状况分析 马红晶 徐秀玲 郭 英 等(499)
- 施图伦滴眼剂影响屈光参差性弱视调节功能的研究 郑 帆 王 峥 陈迎月(501)

·经验交流·

- ICU 中短期机械通气患者的镇痛镇静应用探讨 张敏莉 沈忠明 朱 莎 等(505)
- 地佐辛对下肢手术止血带血压和心率的影响分析 陈学强(507)
- 显微手术夹闭大脑中动脉分叉处动脉瘤的治疗体会 陈灿中 陈爱锋 王灿明 等(509)
- 简易电极片定位置软管穿刺引流治疗高血压脑出血 76 例的临床分析 周 勇 高 川 马元施(511)
- 腹腔镜及胆道镜联用实施保胆取息肉术应用于胆囊息肉效果分析 杨 科 周琼华 单祖建(512)
- 腹腔镜胆囊切除术在急性胆囊炎治疗中的应用分析 王海涛 杨 科 夏 云(514)
- 后路长节段椎板减压椎间盘摘除椎间融合钉棒系统固定治疗退变性脊柱畸形临床疗效观察 刘 勇 孙 飞 焦华仙 等(516)
- 关节镜清理术治疗 11 例踝关节骨关节炎临床分析 刘维统 常 敏 杨景帆 等(518)
- 自制雪橇针行腹腔镜下手术治疗小儿鞘膜积液 严 兵 李金荣 唐浩宇 等(519)
- 药物保守治疗后结石未排出 68 例处置及分析 张宏景 李 健 王英宝 等(521)
- 174 例宫颈癌临床分析 安红梅 邓继红 张 雯 等(524)
- I 型(内生型)剖宫产疤痕妊娠两种治疗方法的探讨 高 然 张燕萍 杨 涵 等(527)
- 药物联合微波治疗女性慢性盆腔疼痛的临床疗效观察 王云春 邓继红 苑晓微 等(529)
- HPV 及 TCT 检查联合阴道镜下活检用于宫颈癌筛查的临床价值 刘剑波(532)
- COOK 双球囊及催产素在促宫颈成熟与引产的对比分析 孙 宇 杨奕梅 宋 英 等(534)

ISSN 1006-4141



云南省医学会

ISSN 1006 - 4141

CN 53 - 1056 / R

云南医药

吴阶平 

YUNNAN YIYAO

MEDICINE AND PHARMACY OF YUNNAN

2016年10月 第37卷 第5期

目次

·论 著·

- 儿童生长痛临床研究 白 磊(489)
- 经球囊导管置入暂时阻断腹主动脉血流在骶骨肿瘤术中的临床应用 杨银山 李 林 李玉雯 等(491)

·临床研讨·

- 不同体重标准选择喉罩型号在全麻中的应用效果观察 张 敏 刘 萍 黄 红(494)
- 慢性阻塞性肺疾病患者 T 淋巴细胞亚群检测的临床应用探讨 彭 睿 林少芳(497)
- 2 型糖尿病患者幽门螺杆菌感染状况分析 马红晶 徐秀玲 郭 英 等(499)
- 施图伦滴眼剂影响屈光参差性弱视调节功能的研究 郑 帆 王 峥 陈迎月(501)

·经验交流·

- ICU 中短期机械通气患者的镇痛镇静应用探讨 张敏莉 沈忠明 朱 莎 等(505)
- 地佐辛对下肢手术止血带血压和心率的影响分析 陈学强(507)
- 显微手术夹闭大脑中动脉分叉处动脉瘤的治疗体会 陈灿中 陈爱锋 王灿明 等(509)
- 简易电极片定位置软管穿刺引流治疗高血压脑出血 76 例的临床分析 周 勇 高 川 马元施(511)
- 腹腔镜及胆道镜联用实施保胆取息肉术应用于胆囊息肉效果分析 杨 科 周琼华 单祖建(512)
- 腹腔镜胆囊切除术在急性胆囊炎治疗中的应用分析 王海涛 杨 科 夏 云(514)
- 后路长节段椎板减压椎间盘摘除椎间融合钉棒系统固定治疗退变性脊柱畸形临床疗效观察 刘 勇 孙 飞 焦华仙 等(516)
- 关节镜清理术治疗 11 例踝关节骨关节炎临床分析 刘维统 常 敏 杨景帆 等(518)
- 自制雪橇针行腹腔镜下手术治疗小儿鞘膜积液 严 兵 李金荣 唐浩宇 等(519)
- 药物保守治疗后结石未排出 68 例处置及分析 张宏景 李 健 王英宝 等(521)
- 174 例宫颈癌临床分析 安红梅 邓继红 张 雯 等(524)
- I 型(内生型)剖宫产疤痕妊娠两种治疗方法的探讨 高 然 张燕萍 杨 涵 等(527)
- 药物联合微波治疗女性慢性盆腔疼痛的临床疗效观察 王云春 邓继红 苑晓微 等(529)
- HPV 及 TCT 检查联合阴道镜下活检用于宫颈癌筛查的临床价值 刘剑波(532)
- COOK 双球囊及催产素在促宫颈成熟与引产的对比分析 孙 宇 杨奕梅 宋 英 等(534)

ISSN 1006-4141



云南省医学会

云南医药

YUNNAN YIYAO

双月刊 1958年创刊 第37卷 第5期 2016年10月28日出版

主管

云南省卫生和计划生育委员会

主办

云南省医学会
昆明市人民西路205号
邮编 650118

编辑出版

《云南医药》编辑部
昆明市人民西路205号
邮编 650118
电话 0871-65360070 65388932
http://www.yxweb.com.cn

主编

任国钧

常务副主编

唐景清

编辑部主任

简云江

发行

国内发行:云南省邮政局
邮发代号 64-21
国外发行:中国国际图书贸易总公司(北京399信箱)
代号:6486BM

定价:

每期 12.00 元,全年 72.00 元

订购

全国各地邮局

印刷

昆明旺天鸿印务有限公司

广告经营许可证:

昆工商广字 039 号

中国标准连续出版物号

ISSN 1006-4141
CN 53-1056/R

双侧髂内动脉球囊置入及取胎术后盲栓在凶险性中央前置胎盘中的应用

秦占雄 秦瑞芬 尹磊 等(536)

GL与GP方案治疗晚期复发性乳腺癌的疗效对比 毋江洪 汪晓洁 张娜(539)

早产儿肺炎克雷伯菌败血症 10 例诊治分析 李艳红 符宗敏 王松 等(541)

孟鲁斯特钠联合肾上腺素雾化治疗小儿毛细支气管炎 唐铭(543)

硝普钠治疗危重型手足口病 47 例临床分析 刘阳 杜曾庆 杜丽江(545)

血液灌流在重度急性有机磷中毒中的作用 黄魏溪 王美菊 李继慎 等(547)

血管内介入治疗颈动脉海绵窦瘘的临床价值 姚瑞红 赵卫(549)

基层医院冠心病诊断方法的选择研究 师宾(551)

血浆同型半胱氨酸与 H 型高血压关系分析 王秀花 尹明才 苏文锦 等(554)

38 例肠结核临床诊疗体会 李红纳 孙勇(555)

慢性阻塞性肺疾病急性加重期合并肺栓塞 54 例临床分析 罗天舒 代汝芬(557)

血清降钙素原用于评估细菌性脓毒症患者病情和预后的临床分析

魏威 童宗武 秦燕弟 等(559)

2014-2015 年我院 150 例药品不良反应报告分析 何泽然 杨超 杨冬梅(562)

妇女阴道分泌物检查结果的分析探讨 沈莉(564)

·专论·

提高消化内镜教学质量的体会与思考 秦榕 高建鹏 胡军 等(566)

·综述·

儿童脓毒症血磷水平与 T 淋巴细胞亚群相关性的研究进

曹晓 综述 何玲 审校(567)

危重病与正常甲状腺功能病态综合征 陈静雅 综述 冯轲 审校(571)

视网膜色素变性相关治疗的研究进展 许娜 综述 刘莎利 审校(575)

·基层医师园地·

三种不同手术方式治疗精索静脉曲张的临床疗效分析 明太松(578)

·护理园地·

泌尿外科围手术期患者疼痛管理模式的建立研究 ... 叶珍妮 张圆 尹淑婷 等(580)

缺血性脑卒中时间窗内高压氧治疗的疗效观察与护理 师冉 马丽珠(582)

腹腔镜下肝癌精准切除术围手术期护理 饶素莉 赵益明(583)

经尿道电切术治疗前列腺增生术后并发症的预防及护理 李秀兰(585)

针道护理三种方法的分析及讨论 官国春 金艳 王璞(587)

有备分娩促进自然分娩的临床分析 王波(589)

椎间孔镜术后护理 王璞 金艳(591)

·短篇与个案·

小儿严重结核病三例临床治疗及随访分析 杜曾庆 刘阳(592)

Williams 综合症一例 张鸿 曹辛(593)

胰腺实性-假乳头状瘤一例 夏志超 曾仲(594)

肝内胆管结石引起胆道大出血一例报告 王文超 杨丽莹 郑永 等(596)

桥本甲状腺炎及甲状腺血管杂音两例报道 李贵梅 穆攀伟(597)

彩色多普勒诊断主动脉夹层合并迟发颈总动脉夹层一例 郭沫化 杜美翠(598)

超声诊断胎儿丹迪综合征一例 李素波 赵晓红 张实华(599)

遗传性脊髓小脑共济失调 7 型一家系报告 赵婷婷(600)

MEDICINE AND PHARMACY OF YUNNAN

Bimonthly

Established in 1958

Volume 37, Number 5

October 28, 2016

Responsible Institution

Health and Family Planning
Commission of Yunnan
Province

Sponsor

Chinese Medical Association
Yunnan Branch
205 West Renmin Road
Kunming 650118, China
Tel: 0871-65360070 65388932
<http://www.yxweb.com.cn>

Chief Editor

REN Guo-jun

Associate Editor

TANG Jing-qing

Managing Director

JIAN Yun-jiang

Printing

Kunming Wangtianhong
Printing Co., Ltd

Distributor

Domestic: Post Office of
Yunnan Province
Code No. 64-21
Overseas: China International
Book Trading Corporation
(PO Box 399, Beijing, China)
Code No. 6486 BM

Mail-Order

Post Offices countrywide

CSSN

ISSN 1006-4141
CN 53-1056/R

CONTENTS IN BRIEF

Clinical study of growing pain in children. *BAI Lei.* (489)

Clinical application of transcatheter placement in the temporary

blocking of abdominal aorta flow during the resection of sacral tumor.

..... *YANG Yin-shan, LI Lin, LI Yu-wen, et al.* (491)

**Efficiency of different body weight standards in choosing size of LMA in
general anaesthesia.**

..... *ZHANG Min, LIU Ping, HUANG Hong.* (494)

Clinical application of T-lymphocyte subsets detection in chronic

obstructive pulmonary disease.

..... *PENG Rui, LIN Shao-fang.* (497)

Helicobacter pylori infection in patients with type 2 diabetes mellitus.

..... *MA Hong-jing, XU Xiu-ling, GUO Ying, et al.* (499)

**Influence of Augentropfen Stulln Mono eye-drops on the
accommodation of anisometropic amblyopia.**

..... *ZHENG Fan, WANG Zheng, CHEN Ying-yue.* (501)

(上接 600 页) 脊髓小脑共济失调 7 型 (spinocerebellar ataxia7, SCA7) 为一种常染色体显性遗传神经系统变性疾病, 又名橄榄体-桥脑-小脑萎缩 (OPCA) 伴视网膜变性及常染色体显性遗传小脑性共济失调 II 型, 主要表现为共济失调、辨色力异常、视力下降、眼肌麻痹、眼底视网膜色素变性^[1]。我院门诊自 2015 年, 发现白族一家系患者, 现报告如下。

病历资料 患者家系见图 1。

患者临床表现见表 1。

全部患者 MRI 检查提示提示小脑半球、小脑中脚、桥脑、脑干及橄榄体明显萎缩, 未见异常信号。眼底检查: 例 2、例 3 眼底改变相近, 提示视网膜周边呈椒盐样色素改变, 黄斑区相对保持正常, 血管变细, A : V = 2 : 3, 视乳头无水肿、萎缩等。例 4 视乳头蜡黄样萎缩、血管硬化、动

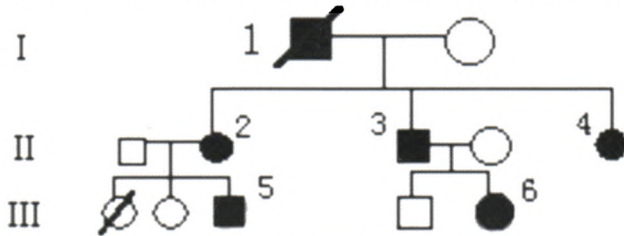


图 1 SCA7

静脉交叉压迫、A : V = 1 : 2、视网膜周边可见椒盐样色素改变, 并有小点状出血点、黄斑区色素紊乱。其他患者未查眼底。视觉诱发电位检查 3 例, P₁₀₀ 均呈潜伏期延长, 脑干听觉诱发电位 (BAEP) 2 例正常, 1 例存在 I-III 峰间潜伏期延长。

讨论 本组患者具有发病年龄偏大, 无锥体束征的特点。据文献报道 SCA7 发病年龄为 6 个月~60 岁, 50 岁之前外显率为 95%, 其致病基因于 1995 年由 Gouw 和 Benomar 等定位于 3p12~p21.1 区域, Lindblad 等在 SCA7 家系病人基因组中发现有 CAG 三核苷酸重复序列, 正常等位基因含 4~35 个 CAG 重复, 异常等位基因含 37~200 个 CAG 重复, 不同个体 CAG 重复数不同。(CAG)_n 重复越多发病年龄越小, 越易出现球麻痹及骨骼肌萎缩。本病具有遗传早显性的特点, 即代际越往下遗传发病年龄越早, 症状越重, 可能与 (CAG)_n 重复数正相关^[2-4]。国内韩燕等报道过 SCA7 型家系患者的眼底及眼电生理特征^[5], 与本组患者表现相近。本病尚无特效治疗, 以对症为主, 加强护理。

[参考文献]

[1] 蒋雨平, 邬剑军. 遗传性共济失调[J]. 中国临床神经

表 1 患者临床表现

| 例序 | 性别 | 年龄(岁) | 发病年龄(岁) | 小脑共济失调 | 构音障碍 | 吞咽困难 | 视力减退 | 眼辨距不良 | 眼肌麻痹 | 意向性震颤 | 舌肌震颤 | 黄蓝色盲 |
|----|----|-------|---------|--------|------|------|------|-------|------|-------|------|------|
| 1 | 男 | 78 | 55 | + | + | + | + | + | + | + | + | + |
| 2 | 女 | 60 | 52 | + | + | + | + | + | + | + | + | + |
| 3 | 男 | 51 | 48 | + | + | + | + | + | + | + | + | + |
| 4 | 女 | 43 | 38 | + | + | - | + | + | + | + | + | + |
| 5 | 男 | 23 | 22 | + | + | - | + | + | + | + | + | + |
| 6 | 女 | 21 | 20 | + | + | - | + | + | + | + | + | + |

科学, 2011, 19 (5): 515-520.

[2] GOUW LG, KAPLAN CD, HAINES JH, et al. Retinal degeneration characterizes a spinocerebellar ataxia mapping to chromosome 3p [J]. Nat Genet, 1995, 10: 89-93.
 [3] LINDBLAD K, SAVONTAUS ML, STEVANIN G, et al. An expanded CAG repeat sequence in spinocerebellar ataxia

type 7[J]. Genome Res, 1996, 6: 965-971.

[4] 顾卫红, 王国相. 脊髓小脑共济失调 7 型的研究进展 [J]. 中华神经科杂志, 2000, 33 (4): 244-246.
 [5] 韩燕, 郑惠民, 丁素菊, 等. 一个遗传性脊髓小脑共济失调 7 型家系患者的眼底及眼电生理特征 [J]. 中华眼底病杂志, 2007, 23 (5): 367-368.

公益广告

攻坚克难 团结奋斗 坚决打赢脱贫攻坚战