



1982年创刊

ISSN 1006-9674
CN 42-1815/R
CODEN:YYXUAV

湖北医药学院学报

JOURNAL OF HUBEI UNIVERSITY OF MEDICINE

2016年10月 第5期

Vol.35 NO.5

- 氧化低密度脂蛋白抑制人外周血CD4⁺T细胞Notch1、Notch2的表达
- HLA-A*0201限制性GPC3表位肽的初步预测与筛选
- PCR技术鉴定南水北调中线水源地淡水虾囊蚴并行系统进化分析
- 固醇调节元件结合蛋白 (SREBP) 的分子进化分析



ISSN 1006-9674



万方数据



湖北医药学院学报

HUBEI YIYAO XUEYUAN XUEBAO

双月刊 1982年创刊 第35卷 第5期 2016年10月25日出版

主管:

湖北省教育厅

主办:

湖北医药学院

编辑:

湖北医药学院学报编辑委员会

主编:

涂汉军

副主编:

李和 王家宁 何明武

李斌 裴斌 操传斌

蔡志友

编辑部主任:

谭艳

出版:

湖北医药学院学报编辑部

442000

湖北省十堰市人民南路30号

电话(传真):0719-8891063

电子邮箱:hbumxb@163.com

网址:<http://yyyx.cbpt.cnki.net>

印刷:

湖北弘医印务有限公司

发行:

十堰邮政局

订购:

全国各地邮局

邮发代码:38-152

订价

¥10.00元

广告经营许可证号

4203005000335

中国标准连续出版物号

ISSN 1006-9674

CN 42-1815/R

目次

· 论 著 ·

- 氧化低密度脂蛋白抑制人外周血 CD4⁺T 细胞 Notch1、Notch2 的表达
杨敬宁,郭阳,陈俊,李平飞,彭吉林,赵俊杰 (431)
- HLA-A*0201 限制性 GPC3 表位肽的初步预测与筛选
胡培,刘莉,万松,孟忠吉 (435)
- PCR 技术鉴定南水北调中线水源地淡水虾囊蚴并行系统进化分析
邵艳,孙彬,沈华飞,张轶静,尚荣华,杨树国,赵燕清,郭鄂平,杨靖,
李蓓,李健 (439)
- 经伤椎钉棒固定与跨伤椎钉棒固定治疗胸腰段椎体爆裂性骨折效果的比较
田大为,刘娜,张鹏,黄晓华,赵辉,熊敏 (445)
- 固醇调节元件结合蛋白(SREBP)的分子进化分析
李琛,郑兰兰,张璟璇,杨念,曹风军,汪选斌,张勇洪 (449)
- 鄂西北地区斯氏狸殖吸虫病血清流行病学调查研究
朱敬,卫荣华,刘丹丹,杨树国 (455)
- 正交优化苍术中苍术素的微波提取工艺
戈振凯,杨彩霞,赵永恒,李欧 (458)
- 主动肌肌止点联合拮抗肌肌腹针刺法改善脑卒中痉挛性偏瘫上肢痉挛状态
杨翊,刘传芄,刘经星 (461)
- 葛根素对小鼠胚胎干细胞源心肌细胞超微结构的影响
王璐 (465)
- 四种危重评分法预测新生儿危重症的研究
刘翠,李涛,付宇,曾超,李意,袁满,陈白杨 (469)
- 学龄前哮喘患儿血清维生素 D 水平与哮喘的相关性研究
张同一,金玉 (473)
- 双叶清肺止咳糖浆的质量标准研究
崔瑾瑾 (476)
- 41 株 ESBL+肺炎克雷伯菌耐药性及质粒介导 AmpC 酶的基因型分析
沈伟,肖亚雄,朱波,刘影,龙琴 (479)
- 高校 81 例晕厥患者的病因分析及院前处理
韩晓平 (483)
- ICU 患者消化道出血危险因素分析及急诊内镜治疗
金玉,张同一 (487)

湖北医药学院学报

双月刊

1982年创刊

第35卷

第5期

2016年10月25日出版

· 经验交流 ·

- 后路复位椎弓根钉棒系统治疗胸椎骨折脱位
程鑫华,余永桂,曹洪 (491)
- 武当山地区92例单纯性痒疹患者过敏原检测及临床意义
孟祖东,杜天平 (494)
- 腔镜获取大隐静脉在冠脉搭桥手术中的应用体会
陈浩,刘伟,王宏宇,周隆书,曹建军 (497)
- 改良负压封闭引流术在肛周脓肿并Fournier坏疽中的临床应用
付焱,张冰,陈秋菊,李慧,刘全,黄东,李恒 (499)
- 康复新液联合西帕依固龈液治疗复发性阿弗他溃疡
高静,柏勇 (502)

· 个案报道 ·

- 原发性肾上腺非霍奇金淋巴瘤1例并文献复习
俞远东,喻雄杰,曹风军 (504)
- 腕关节色素沉着绒毛结节性滑膜炎1例
赵秉浩,杨健,许明卿,余永桂 (507)
- 超声诊断胎儿左下腹腔、左臀部及左下肢淋巴管瘤1例
李晓琴,李博 (509)
- 手术治疗脾动脉起始端动脉瘤1例
高义,胡军,江斌,张敏 (510)

· 护理园地 ·

- 自我管理教育理论及其在肿瘤患者护理中的应用进展
李芳,李莉,郭闻文 (513)
- 整体护理服务在门诊子宫输卵管造影患者中的应用
张迎春,陈光斌,杨建业 (516)

· 文献综述 ·

- MSCs来源 exosomes 与急性肾损伤研究进展
张淑媛,张蓉蓉,张欣洲 (519)
- 糖尿病与骨代谢:基于肠促胰素治疗的证据与期望
刘丽,韩冰冰,曹龙启 (524)

[期刊基本参数] CN 42-1815/R * 1982 * b * A4 * 96 * zh * P * ¥10.00 * 1000 * 28 * 2016-10

本期责任编辑:曾红丽

英文审校:邴云云 张秋芳

终审:谭艳

Journal of Hubei University of Medicine

Bimonthly Established in 1982 Volume 35, Number 5 October 25, 2016

Responsible Institution

Education Department of Hubei Province

Sponsor

Hubei University of Medicine

Editing

The Editorial Board of Hubei University of Medicine

Editor-in-Chief

TU Han-jun

Associate Editor-in-Chief

LI He, Wang Jia-ning,
HE Ming-wu, LI Bin, PEI Bin,
CAO Chuan-bin, CAI Zhi-you

Managing Director

TAN Yan

Publishing

The Editorial Department of Hubei University of Medicine
30 Southern Renmin Road,
Shiyan, Hubei 442000, China
Tel (Fax): + 86 - 719 -
8891063

E-mail: hbunxb@163.com

Website

<http://yyx.cbpt.cnki.net>

Printing

Hubei Hongyi Printing Limited Company

Distributor

Shiyan Post Office, Hubei

Subscription

Local Post Office
Code No.38-152

Price

¥ 10.00

Advertising Business License

4203005000335

CSSN

ISSN 1006-9674

CN 42-1815/R

CONTENTS IN BRIEF

Original Articles

Oxidized Low Density Lipoprotein Inhibits the Expression of Notch1 and Notch2 in Human Peripheral Blood CD4⁺T Cells

YANG Jing-ning, GUO Yang, CHEN Jun, LI Ping-fei, PENG Ji-lin,
ZHAO Jun-jie

..... (431)

Prediction and Preliminary Screening of HLA-A*0201 Restricted Epitope Peptides of Human GPC3

HU Pei, LIU Li, WAN Song, MENG Zhong-ji

..... (435)

Molecular Identification and Phylogenetic Analysis of Metacercariae from Infected Shrimp in the Water Source of Middle Route Project of South-to-North Water Diversion

SHAO Yan, SUN Bin, SHEN Hua-fei, ZHANG Yi-jing, SHANG Rong-hua,
YANG Shu-guo, ZHAO Yan-qing, GUO E-ping, YANG Jing, LI Bei,
LI Jian

..... (439)

Comparison of Clinical Effects between Transpedicular Fixation and Pedicle Screw Fixation at Injured Level on Treatment of Thoracolumbar Burst Fractures

TIAN Da-wei, LIU Na, ZHANG Peng, HUANG Xiao-hua, ZHAO Hui,
XIONG Min

..... (445)

Molecular Evolution of SREBP in Metazoa

LI Chen, ZHENG Lan-lan, ZHANG Jing-xuan, YANG Nian,
CAO Feng-jun, WANG Xuan-bin, ZHANG Yong-hong

..... (449)

Investigation of Serum Epidemiology of Paragonimiasis Skrjabin in Shiyan Region

ZHU Jing, WEI Rong-hua, LIU Dan-dan, YANG Shu-guo

..... (455)

Optimization of Microwave Extraction Technology of Atractylodin from Atractylodes Rhizoma by Orthogonal Test	
GE Zhen-kai, YANG Cai-xia, ZHAO Yong-heng, LI Ou	
.....	(458)
Agonist Muscle Insertion Combined Antagonist Venter Musculi Acupuncture for Improving the Spasticity of Upper Limb in Stroke Patients with Spastic Hemiplegia	
YANG Yi, LIU Chuan-peng, LIU Jing-xing	
.....	(461)
Effect of Puerarin on the Ultrastructure of Mouse Embryonic Stem Cell-derived Cardiomyocytes	
WANG Lu	
.....	(465)
Study on Four Illness Severity Score Methods in Predicting Neonatal Critical Illness	
LIU Cui, LI Tao, FU Yu, ZENG Chao, LI Yi, YUAN Man, CHEN Bai-yang	
.....	(469)
Correlation of Serum Vitamin D Level with the Incidence of Asthma in Preschool Children	
ZHANG Tong-yi, JIN Yu	
.....	(473)
Determination of Total Flavonoids Content in Shuangye Qingfei Cough Syrup by Colorimetric Method	
CUI Jin-jin	
.....	(476)
Resistance Analysis and Detection of Plasmid-mediated AmpC Gene of 41 Strains Klebsiella Pneumonia	
SHEN Wei, XIAO Ya-xiong, ZHU Bo, LIU Ying, LONG Qin	
.....	(479)
Etiological Analysis and Prehospital Treatment of 81 Patients with Syncope in a University	
HAN Xiao-ping	
.....	(483)
Risk Factors Analysis and Emergency Endoscopy Treatment of Gastrointestinal Bleeding in ICU Patients	
JIN Yu, ZHANG Tong-yi	
.....	(487)

声 明

本刊已许可中国学术期刊(光盘版)电子杂志社在中国知网及其系列数据库产品中以数字化方式复制、汇编、发行、信息网络传播本刊全文。该社著作权使用费与本刊稿酬一并支付(换算为杂志赠阅)。作者向本刊提交文章发表的行为即视为同意我社上述声明。

腕关节色素沉着绒毛结节性滑膜炎1例

(正文见507页)

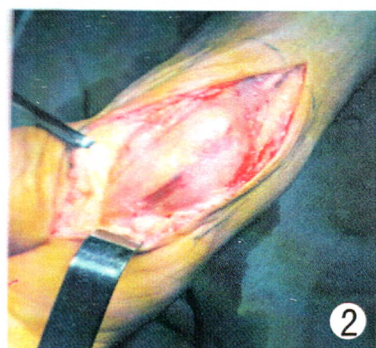

图2 右腕管外面观

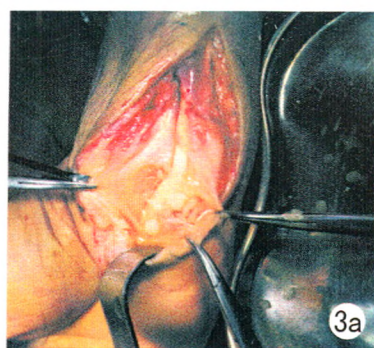


图3a 正中神经周围滑膜组织

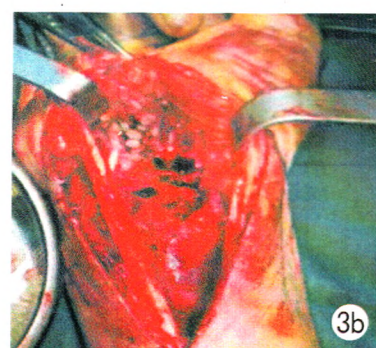


图3b 腕管深部滑膜组织

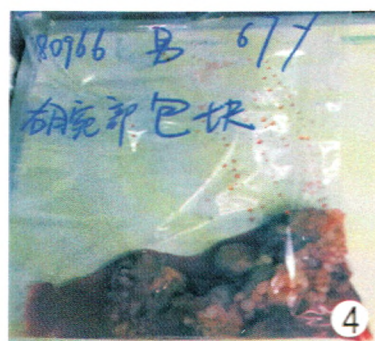


图4 切除的病理组织

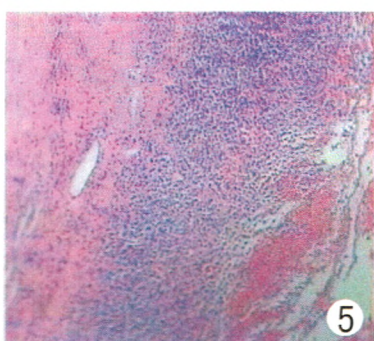


图5 病理切片：色素性绒毛膜结节性滑膜炎

超声诊断胎儿左下腹腔、左臀部及左下肢淋巴管瘤1例

(正文见509页)

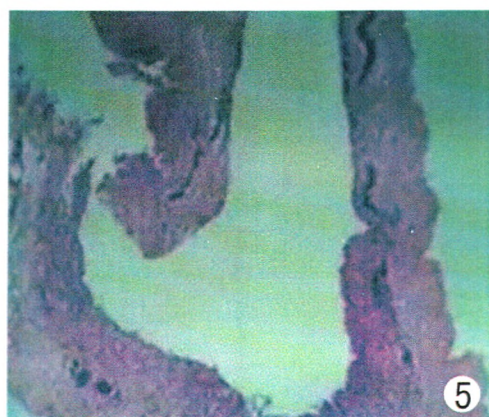


图5 病理诊断：（左腹壁）囊性淋巴管瘤

手术治疗脾动脉起始端动脉瘤1例

(正文见510页)

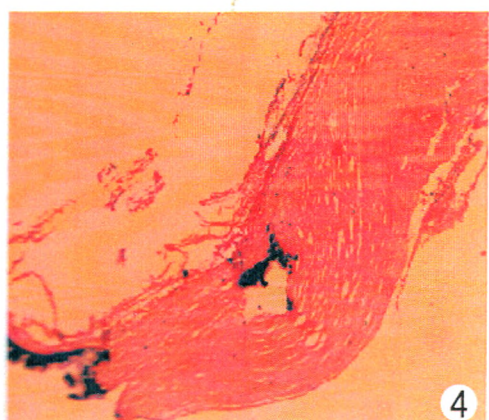


图4 术后病检：动脉瘤壁示纤维组织伴玻璃样变性，部分黏液性变及钙化（40×HE）