

中国科技核心期刊

中国科技论文统计源期刊

ISSN 1672-5131

中国学术期刊综合评价数据库来源期刊

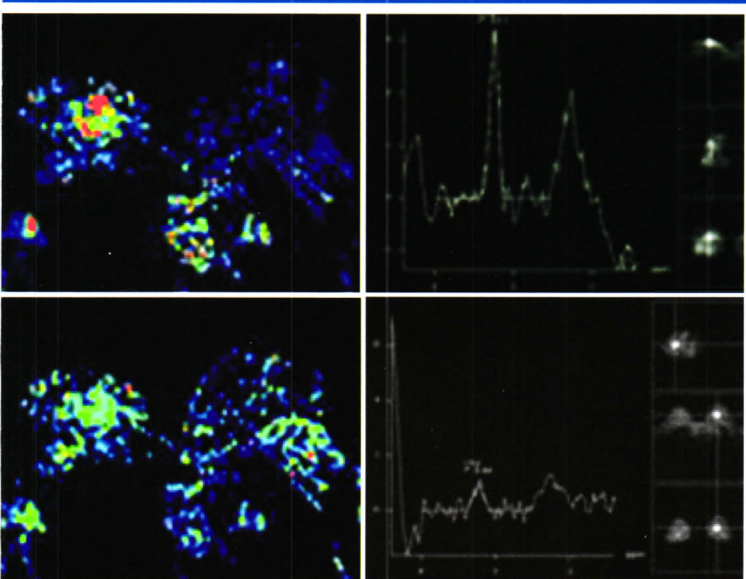
《中国核心期刊数据库》收录期刊

CN44-1592/R

中国CT和MRI杂志[®]

ZHONGGUO CT HE MRI ZA ZHI

CHINESE JOURNAL OF CT AND MRI



- 1 时间飞跃法MRA对提高中晚期宫颈癌动脉化疗栓塞术效率的价值*
- 5 DynaCT在胆道梗阻性疾病的诊断和介入治疗中的应用*
- 8 肝内周围型胆管细胞癌的CT动态增强扫描与病理基础
- 11 肝脏不典型转移瘤CT及MRI的诊断与鉴别诊断
- 14 常规MRI联合DWI对不同分化程度小肝癌的诊断价值
- 17 DWI在肝脏肿瘤中的应用研究
- 19 原发性肝细胞癌胆管癌栓形成MRI征象分析
- 22 自身免疫性胰腺炎CT和MRI表现分析
- 24 MR NATIVE TrueFISP序列肾动脉血管造影的临床应用



ISSN 1672-5131



9 771672 513082

CHINESE JOURNAL OF CT AND MRI
 JUN 2013 VOL. 11 第三期
 总第五十期

CONTENTS

June 2013

Volume 11

Third Issue

Total Number 50

Responsible Institution
Ministry of Education, the People's Republic of China

Sponsor
Peking University Shenzhen Clinic Medical College
17
First Medical College of Peking University

Co-organizers
Magnetic Resonance Studies Group of Chinese Medical Association
Radiology Branch
Shenzhen Yixin Culture Investment Co.,Ltd.
1902 International Chamber of Commerce Building Block B,
Fuhua Rd, Futian Dis., Shenzhen, 518000

Editing
Editorial Department of Chinese Journal of CT and MRI
1902 International Chamber of Commerce Building Block B,
Fuhua Rd, Futian Dis., Shenzhen, 518000

Consultor
Liu Yuqing (刘玉清) Zhou Kangrong (周康荣)
Qi Ji (祁吉) Jiang Xuexiang (蒋学祥)

Editor-in-chief
Wang Chenglin (王成林)

Deputy editor-in-chief
Guo Qiyong (郭启勇) Li Kuncheng (李坤成)
Teng Gaojun (滕皋军) Liu Pengcheng (刘鹏程)
Gao Hong (高宏) Jia Wenxiao (贾文霄)
Lu Guangming (卢光明) Wang Xiaoying (王霄英)

President
Wang Chenglin (王成林)

Vice President
Zhou Zengxi (周增希) He Shaofeng (何少锋)

Publishing
Editorial Department of Chinese Journal of CT and MRI
1902 International Chamber of Commerce Building Block B,
Fuhua Rd, Futian Dis., Shenzhen, 518000
Tel:(0755)83695203; 83695204; 13510331556
Fax:(0755)83695203
E-mail:ctmri@vip.163.com

Printing
Hen Ji Printing Co., Ltd, Shenzhen

Overseas Distributor
China International Book Trading Corporation
P.O.Box399, Beijing, China Code No.C8175

Mail-Order
Publishing & Circulation Section, Publishing House,
Editorial Department of Chinese Journal of CT and MRI
1902 International Chamber of Commerce Building Block B,
Fuhua Rd, Futian Dis., Shenzhen, 518000
Tel:(0755)83695203; 83695204; 13510331556
Fax:(0755)83695203
E-mail:ctmri@vip.163.com

CSSN
ISSN 1672-5131
CN 44-1592/R

Copyright © 2013 by the Editorial Department of Chinese Journal of CT and MRI
All articles published represent the opinions of the authors, do not reflect the official policy of the Editorial Department of Chinese Journal of CT and MRI or the Editorial Board, unless this is clearly specified

Tips
Articles for Magnetic Resonance Studies Group of Radiological Society of China's professional journals

Original Research

- 1 The Value to Improve TACE for Advanced Cervical Cancer with TOF MRA*
YANG Wei-hong, PAN Na, HE Jian-long, et al
- 5 The Diagnostic and Therapeutic Value of DynaCT on the Biliary Obstructive Lesions*
CHENG Xian-yi, ZHANG Hui
- 8 Intrahepatic Peripheral Cholangiocarcinoma : Dynamic Contrast-enhanced CT and Histopathologic Findings
WU Yao-chu, ZHOU Wei-wen, CHEN Qiao-qian, et al
- 11 The Value of CT and MRI in Diagnosing Atypical Liver Metastasis
XU Shu-gui, CHEN Yun-bin.
- 14 The Diagnosis Value of MRI Combined with DWI in Different Degree of Differentiation Small Hepatocellular Carcinoma
YI Jian-wei, WU Rong-xing, KANG Qiang, et al
- 17 Application Study of DWI on Hepatic Tumors
ZHANG Li
- 19 The Analysis of MRI Features in Hepatocellular Carcinoma with Bile Duct Tumor Thrombi
ZHANG Wen-chang, XIONG Xiao-ling, SU Hong-lin, et al
- 22 CT and MRI Analysis of Autoimmune Pancreatitis
CHEN Yun, DING Jiu-le, XING Wei
- 24 Clinical Applications of MR NATIVE TrueFISP Sequence Renal Artery Angiography
ZHOU Wen, FENG Fei, QI Yu-long, et al
- 27 Diagnostic Value of Multi-slice Spiral CT Multi-phase Scanning in Early Sage Renal Pelvis Cancer
GE Fang-qing, HAN Xi-nian
- 30 The Value of 64-slice Spiral CT Non-contrast Enhanced Scan in the Diagnosis of Adult Acute Appendicitis
YU He, YANG Feng, HU Lei, et al
- 33 MRI Values of Diagnosing in Anal Fistulas and its Typing
ZHANG Xu-sheng, HE Xi-hua, ZHENG Xiao-lin, et al
- 36 Magnetic Resonance Finding about Degeneration of Myoma Uterus
XIE Jin-lan
- 39 MSCT Diagnosis of Metastatic Tumor of Peritoneum and Literature Review
HE Wei-ming, WANG Gang, ZHANG Da-zhi, et al
- 42 CT and MRI Manifestation of Ganglioneuroma
HUANG Zhong-jie, LIU Yuan, GUO Shi-tao
- 45 The Preoperative Diagnostic Value of Intratumoral Susceptibility Signals Level in Grading Cerebral Astrocytomas*
HU Mao-qing, LONG Wan-sheng, LONG Fang, et al
- 48 Study on Infant Brain MRI Scan Techniques
FAN Xian-miao, ZHENG Xiao-lin, XIAO Li-hua, et al
- 51 HRCT Diagnosis and Clinical Value of Fracture of Pure Medial Orbital Wall
WANG Zong-hui, PENG Ru-chen
- 54 Multi-slice Spiral CT in Cochlear Implantation on Clinical Significance of Display Cochlear Inner Electrode
ZHOU Wan-yong, MA Yu, GONG Wu-xian
- 57 The Diagnostic Value of MR Functional Imaging in Breast Lesions*
CHEN Quan-hua, LIU Biao, ZHENG Jin-tian, et al
- 61 Veracity of Using CT to Diagnose Central-type Lung Cancer and the Value of Adopting MRI as Additional Diagnosis
WANG Ke, WU Hong-xia, LUO Ming-xing, et al
- 64 The Value of Multislice CT in the Diagnosis of Pulmonary Tuberculosis in the Activity of Bacteria Yin
MENG Jia-xiao, LI Pin-lin, LONG Xian-rong, et al
- 67 Manifestations and Measurement of Normal Aortic and Mitral Valve on Dual-source CT*
GAO De-hong, JIA Fei-ge, WANG Chun-rong, et al
- 70 The Value of Coronary Angiography of 320-detector Row CT in Patients with Arrhythmia
CHEN Ming, XING Wei, QIU Jian-guo, et al

2013年06月20日

第11卷 第3期 (总第50期)

主管

中华人民共和国教育部

主办

北京大学深圳临床医学院
518036, 深圳市福田区莲花路1120号
北京大学第一医院

协办

中华医学会放射学分会磁共振学组
深圳市医信文化投资有限公司
518000, 深圳福田区福华一路国际商会大厦1902号

编辑

中国CT和MRI杂志编辑委员会
518000, 深圳福田区福华一路国际商会大厦1902号

顾问

刘玉清 周康荣 祁吉 蒋学祥

总编辑

王成林

副总编辑

郭启勇 李坤成 滕皋军 刘鹏程
高宏 贾文霄 卢光明 王菁英

社长

王成林

副社长

周增希 何少锋

出版

中国CT和MRI杂志社
518000, 深圳福田区福华一路国际商会大厦1902号
电话: (0755)83695203; 83695204; 13510331556
传真: (0755)83695203
E-mail: ctmri@vip.163.com

广告代理

深圳医信文化投资有限公司
518000, 深圳福田区福华一路国际商会大厦1902号
电话: (0755)83695203; 83695204; 13510331556
传真: (0755)83695203

广告经营许可证

440300200009

印刷

深圳市恒基印刷有限公司

发行

国内: 深圳报刊发行局
国外: 中国国际图书贸易总公司
(北京399信箱, 100044) 代号C8175

发行范围

国内外发行

订购

全国各地邮电局
邮发代号: 46-276

邮购

中国CT和MRI杂志社出版发行部
518000, 深圳福田区福华一路国际商会大厦1902号
电话: (0755)83695203; 83695204; 13510331556
传真: (0755)83695203
E-mail: ctmri@vip.163.com

定价

每期16元, 全年96元

国内统一连续出版物号

ISSN 1672-5131
CN 44-1592/R

版权中国CT和MRI杂志社所有

除非特别声明, 本刊刊出的所有文章不代表中国CT和MRI杂志社和本刊编委会的观点
本刊如有印装质量问题, 请向中国CT和MRI杂志社出版发行部调换

特别提示

本刊为中华放射学会磁共振学组专业期刊

论 著

时间飞跃法MRA对提高中晚期宫颈癌动脉化疗栓塞术效率的价值*	杨伟洪 潘娜 何建龙 汪伟 沈新平	1
DynaCT在胆道梗阻性疾病的诊断和介入治疗中的应用*	成先义 张辉	5
肝内周围型胆管细胞癌的CT动态增强扫描与病理基础	吴耀初 周伟文 陈俏倩 符有文 张扬贵等	8
肝脏不典型转移瘤CT及MRI的诊断与鉴别诊断	许淑桂 陈韵彬	11
常规MRI联合DWI对不同分化程度小肝癌的诊断价值	易建玮 吴荣兴 康强 文新年 林晓强等	14
DWI在肝脏肿瘤中的应用研究	张莉	17
原发性肝细胞癌胆管癌栓形成MRI征象分析	张文昌 熊晓玲 苏鸿林 潘金万 陈学飞等	19
自身免疫性胰腺炎CT和MRI表现分析	陈赞 丁玖乐 邢伟	22
MR NATIVE TrueFISP序列肾动脉血管造影的临床应用	周雯 冯飞 戚玉龙 刘汉桥	24
多层螺旋CT多期扫描对早期肾盂癌的诊断价值	葛芳清 韩希年	27
64层螺旋CT平扫诊断成人急性阑尾炎的价值研究	余河 杨峰 胡磊 邓文友	30
磁共振成像对肛瘘及其分型的诊断价值	张旭升 何锡华 郑晓林 方学文	33
子宫平滑肌瘤变性的MRI表现	谢锦兰	36
腹膜转移性肿瘤的MSCT表现及文献复习	何伟明 王刚 张达志 吴冰	39
节细胞神经瘤的CT、MRI影像表现	黄钟杰 刘源 郭仕涛	42
瘤内磁敏感信号对脑星形细胞瘤术前分级诊断的价值*	胡茂清 龙晚生 龙昉 周红英 吴国昌等	45
婴幼儿颅脑MRI扫描技术的探讨	范宪森 郑晓林 肖利华 张坤林 吴凤英	48
眼眶单纯内侧壁骨折的高分辨率CT诊断与临床价值	王宗会 彭如臣	51
多排螺旋CT在人工耳蜗植入术后对蜗内电极显示的临床意义	周万勇 马玉 巩武贤	54
乳腺MR功能成像对乳腺病变的诊断价值研究*	陈泉桦 刘彪 郑进天 陈小玫 卞曼霞等	57
CT诊断中心型肺癌的准确性及MRI补充诊断的意义	王珂 吴红霞 罗民新 岑炳欣	61

多层螺旋CT在活动性菌阴肺结核诊断中的价值 孟家晓 李品林 龙显荣 赵继泉	64
正常主动脉瓣及二尖瓣双源CT表现及测量* 高德宏 贾飞鸽 汪春荣 沈比先 陈胜基	67
320排动态容积CT在心律失常患者冠状动脉血管成像中的价值研究 陈明 邢伟 邱建国 丁玖乐 吴晓凤等	70
64层与256层CT在70次以下心率患者冠脉成像的对比研究 范晔辉 顾庆春 吕传国 薛春华 李健等	74
MSCTA在肺动静脉畸形诊断中的应用(附18例病例) 于寰 张朝阳 段凯	78
主动脉壁间血肿的64排多层螺旋CT血管成像 王志辉 崔红领 刘刚 崔庆周 陈鹏	81
64排(多层)螺旋CT血管成像在主动脉夹层累及动脉分支的机理及动力学探讨 叶海鸣 莊高明 李淑明	84
胸部CT增强扫描中静脉气体栓子分析 韦玉新 洪居陆 叶丽丽	87
胸膜及胸膜下肺组织创伤的早期CT表现 郝金华 孙小影 赵小华 揭育添	90
MR-DWI在诊断椎体良恶性压缩骨折应用的研究 徐龙春 李盼盼 闫呈新 朱建忠 李长勤	94
MSCT对髋关节撞击综合征的影像学研究 陈焱君 刘波 卢建辉 吴共发 李勉文等	98
肩袖损伤的磁共振诊断及不同扫描方位对病变检出率的研究 陈松 周洁 梁治平 曾旭文	103
股骨颈疝窝的CT影像特征 殷军明 蒲祖辉 夏军 林帆 雷益	106
急性创伤性颈椎损伤应首选多排螺旋CT检查 李水连 余水全 肖格林 刘锋	109
16层螺旋CT静脉成像在下肢静脉疾病诊断中的应用 张娅梅 王书智 顾建平 吴刚	112

综 述

颅内动脉瘤的MRI和MRA诊断 纪光前 程敏 杜超	116
------------------------------------	-----

经验介绍

造影剂示踪技术在肝门静脉成像中的应用 胡毅 胡跃华 许梓童	119
--	-----

更正说明

更正说明	56、73
------------	-------