

QK2129946

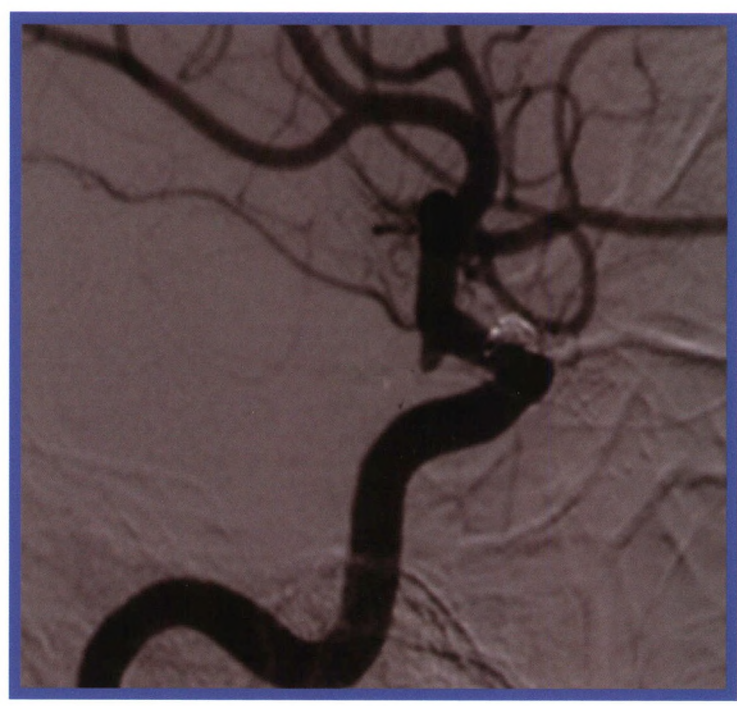
# 中国介入影像与治疗学

ZHONGGUO JIERU YINGXIANG YU ZHILIAOXUE

CHINESE JOURNAL OF INTERVENTIONAL IMAGING AND THERAPY



中国精品科技期刊 (第2届)  
 中国科技论文统计源期刊 (中国科技核心期刊)  
 《中文核心期刊要目总览》收录期刊  
 荷兰《医学文摘》收录源期刊  
 WHO《西太平洋地区医学索引》(WPRIM) 来源期刊  
 《日本科学技术振兴机构中国文献数据库》(JSTChina) 收录期刊



2021年 第18卷 第8期

Volume 18 Number 8 2021

## No 8

总第160期

ISSN 1672-8475



9 771672 847217

### 中国科学院声学研究所

Institute of Acoustics, Chinese Academy of Sciences

# 中国介入影像与治疗学

ZHONGGUO JIERU YINGXIANG YU ZHILIAOXUE

月刊 2004年9月创刊 第18卷 第8期 2021年8月10日出版

主管 中国科学院

主办 中国科学院声学研究所

名誉主编

刘玉清 唐孝威 王威琪

荣誉编委

张金山 滕皋军 徐克

蒋学祥 李彦豪 王建华

单鸿 陈敏华 刘作勤

马大庆 李选 杨宁

翟仁友 祖茂衡 杨仁杰

李京雨

主编 邹英华 肖越勇

副主编

张春华 赵世华 王峰

刘建民 郑传胜 李肖

颜志平 严昆 李茂全

郑元义 金龙

社长 郑春见

总编辑 王艳萍

编辑出版 邮购

《中国医学影像技术》杂志社

100190 北京市海淀区北四环

西路21号大猷楼502室

电话、传真:(86-10)82547903

印刷 北京科信印刷有限公司

发行

国内:中国邮政集团公司

北京报刊发行局

国外:中国国际图书贸易集团

有限公司

北京399信箱,100048 代号:M1902

订购

全国各地邮局 邮发代号80-220

定价 每册20元 全年240元

中国标准连续出版物号

ISSN 1672-8475

CN 11-5213/R

广告发布登记

京海市监广登字20200042号

网址 www.cjiit.com

E-mail cjiit@mail.ioa.ac.cn

2021年版权归《中国医学影像技术》

杂志社所有

## 目次

### 临床研究

肝纤维化血清学模型预测 HBV 相关肝细胞癌经肝动脉化疗栓塞序贯

射频消融后复发 ..... 杨思维,张致远,苏天昊,胡跃峰,李震冯,金龙(449)

置入伞形滤器治疗下肢深静脉血栓后患者下腔静脉穿孔及其影响因素

..... 程郡,顾建平,孔杰(455)

动态对比增强 MRI 联合动态磁敏感对比增强 MRI 鉴别诊断 II 级与 III 级胶质瘤

..... 姚巧丽,梁知遇,朱凯,李晓丹,严承功,许乙凯(459)

CT 鉴别诊断胃神经内分泌癌与胃腺癌

..... 高歌,梁盼,王睿,高剑波,王霄英(465)

颈动脉射频超声诊断闽东畲族无症状高血压

..... 陈重泽,曾诚,杨如容,吴秀琴,苏巧斌,孙丽锋,洪永强(470)

基于 CT 影像组学模型鉴别诊断小细胞肺癌与非小细胞肺癌

..... 黄志成,叶钉利,胡乔治,郑君,赵瑞坤(474)

三维超声虚拟器官计算机辅助分析技术监测胎儿小脑体积

..... 贺惠琴,马明霞,宁璞,彭翠(479)

基于 CT 纹理特征及临床-影像学特征构建模型预测慢性硬膜下血肿钻孔引流术后复发

..... 李海峰,徐 圆,袁为标,陆大军(484)

高分辨 MRI 评估单发未破裂颅内动脉瘤稳定性..... 李 瑞,钱丽霞,闫俊荣,史云峰(489)

## 方法技术学

多次采集计划 CT 评价前列腺癌靶区运动与直肠形变的相关性..... 田 龙,范学武,宋 晓,赵 鑫,胡逸民(493)

## 综述

对比剂脑病研究进展..... 邵东传,吴 钧,高 云,刘 俊,马 钢,苏 平,普快荣,岑键昌(497)

影像组学在肾细胞癌中的应用进展..... 余 薇,杨 阳,鄢颖华(501)

实时超声-X 线透视图像融合技术研究及应用进展..... 钱 山,杨明雷,黄 峰,王文馨,袁红美(505)

## 个案报道

结肠癌术后复发致髂外动脉-结肠瘘 1 例..... 邢 冬,史 博,王澜涛(509)

脑血管造影术后右肾周出血 1 例..... 毛明利,孙起军,王尚武(510)

右侧颞骨岩部原发性血管肉瘤 1 例..... 韩懿静,黄文鹏,高剑波,杨志浩(511)

超声误诊甲状腺癌合并颈部肉芽肿性淋巴结炎为甲状腺癌颈部淋巴结转移

..... 穆维娜,刘 克,刘 颖,李 昊,杜欣帅,刘 昕(512)

责任编辑 封艳辉 校对 徐 悦 高 畅

# CHINESE JOURNAL OF INTERVENTIONAL IMAGING AND THERAPY

Monthly Established in 2004 Vol 18, No 8 Aug 10, 2021

## Responsible Institution

Chinese Academy of Sciences

## Sponsor

Institute of Acoustics,  
Chinese Academy of Sciences

## Honorary Editor

LIU Yuqing  
TANG Xiaowei  
WANG Weiqi

## Editor-in-Chief

ZOU Yinghua XIAO Yueyong

## Associate Editor

ZHANG Chunhua ZHAO Shihua  
WANG Feng LIU Jianmin  
ZHENG Chuansheng LI Xiao  
YAN Zhiping YAN Kun  
LI Maoquan ZHENG Yuanyi  
JIN Long

**President** ZHENG Chunjian

**Chief Editor** WANG Yanping

## Editing, Publishing, and Mail Order

Press of Chinese Journal of  
Medical Imaging Technology  
Room 502, Da-you Building,  
No. 21, North 4th Ring West Road,  
Haidian District, Beijing 100190, China  
Tel, Fax: (86-10)82547903

## Printing

Beijing Kexin Printing Co., Ltd.

## Overseas Distributor

China International Book Trading  
Corporation  
P. O. Box 399, Beijing 100048, China  
Code No. M1902

## Price (Foreign)

USD \$ 20.00

CSSN ISSN 1672-8475  
CN 11-5213/R

**Website** www.cjiit.com

**E-mail** cjiit@mail.ioa.ac.cn

**Copyright©2021 by the Press of Chinese  
Journal of Medical Imaging Technology**

## Contents in Brief

### Clinical Investigations

- 449 Serological models of liver fibrosis for predicting recurrence of HBV-related hepatocellular carcinoma after transcatheter arterial chemoembolization plus radiofrequency ablation  
*YANG Siwei, ZHANG Zhiyuan, SU Tianhao, HU Yuefeng, LI Zhenfeng, JIN Long*
- 455 Inferior vena cava perforation and relative impact factors in patients with lower extremities deep venous thrombosis after implantation of umbrella filter  
*CHENG Jun, GU Jianping, KONG Jie*
- 459 Dynamic contrast-enhanced MRI and dynamic susceptibility contrast MRI for differential diagnosis of grade II and III glioma  
*YAO Qiaoli, LIANG Zhiyu, ZHU Kai, LI Xiaodan, YAN Chenggong, XU Yikai*
- 465 CT differential diagnosis of gastric neuroendocrine carcinoma and gastric adenocarcinoma  
*GAO Ge, LIANG Pan, WANG Rui, GAO Jianbo, WANG Xiaoying*
- 470 Carotid artery radiofrequency ultrasound for diagnosis of asymptomatic hypertension in Mindong She minority  
*CHEN Zhongze, ZENG Cheng, YANG Rurong, WU Xiuqin, SU Qiaobin, SUN Lifeng, HONG Yongqiang*
- 474 Radiomics model based on CT for differential diagnosis of small cell lung cancer and non-small cell lung cancer  
*HUANG Zhicheng, YE Dingli, HU Qiaozhi, ZHENG Jun, ZHAO Ruikun*
- 479 Three-dimensional ultrasound virtual organ computer-assisted analysis technology for monitoring fetal cerebellar volume  
*HE Huiqin, MA Mingxia, NING Pu, PENG Cui*

484 Models based on CT texture features and clinical imaging characteristics for predicting postoperative recurrence of chronic subdural hematoma after drilling and drainage

*LI Haifeng, XU Yuan, YUAN Weibiao, LU Dajun*

489 High-resolution MRI for evaluation on stability of single unruptured intracranial aneurysm

*LI Rui, QIAN Lixia, YAN Junrong, SHI Yunfeng*

#### **Method and Technological Development**

493 Multiple acquisition planning CT for evaluation on correlation of prostate cancer target movement and rectum distortion

*TIAN Long, FAN Xuewu, SONG Xiao, ZHAO Xin, HU Yimin*

#### **Review**

497 Research advancements of contrast-induced encephalopathy

*SHAO Dongchuan, WU Jun, GAO Yun, LIU Jun, MA Gang, SU Ping, PU Kuairong, CEN Jianchang*

501 Application advancements of radiomics in renal cell carcinoma

*YU Wei, YANG Yang, WU Yinghua*

505 Research and application advancements of real-time ultrasound-X-ray fluoroscopic image fusion technology

*QIAN Shan, YANG Minglei, HUANG Feng, WANG Wenxin, YUAN Hongmei*

#### **Case Report**

509 External iliac artery-colon fistula due to colon cancer recurrence after surgical resection: Case report

*XING Dong, SHI Bo, WANG Lantao*

510 Right perirenal hemorrhage after cerebral angiography: Case report

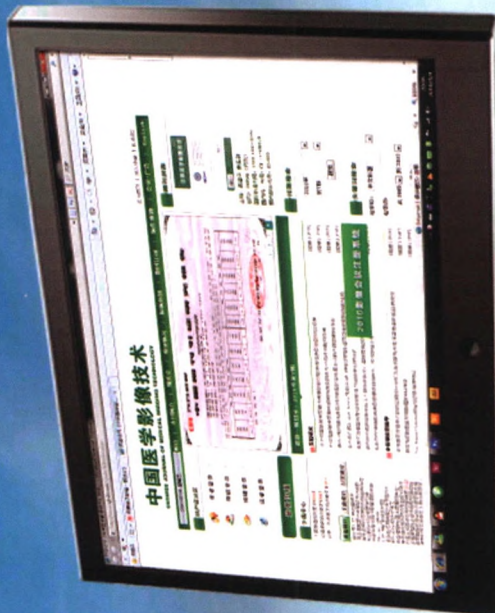
*MAO Mingli, SUN Qijun, WANG Shangwu*

511 Primary angiosarcoma of the right temporal bone rock: Case report

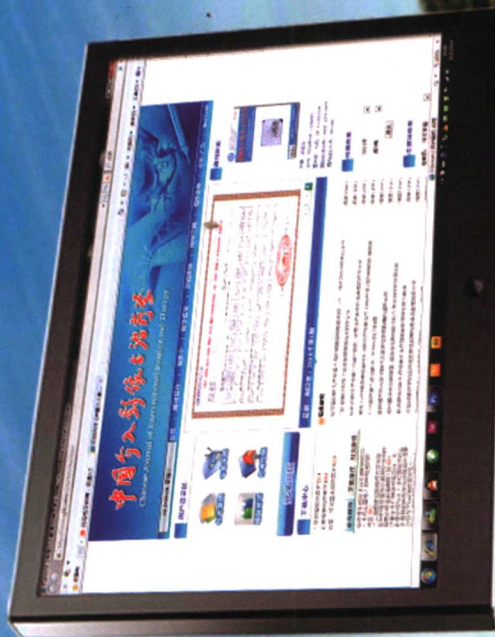*HAN Yijing, HUANG Wenpeng, GAO Jianbo, YANG Zhihao*

512 Ultrasonic misdiagnosis of thyroid cancer with granulomatous lymphadenitis of neck as cervical lymph node metastases of thyroid cancer

*MU Weina, LIU Ke, LIU Ying, LI Hao, DU Xinchuai, LIU Xin*



《中国医学影像技术》  
www.cjmit.com



《中国介入影像与治疗学》  
www.cjiit.com

- 《中国医学影像技术》编辑部于2010年5月4日开始启用远程编辑系统办公，作者投稿请登录本刊网站（www.cjmit.com）主页，点击左上角“作者登录”进入，第一次投稿需完成作者注册；专家审稿请点击“审稿登录”进入。
- 为了便于广大作者、读者查阅本刊文献，本站提供从2000年起过的过刊全文检索，现刊摘要检索。
- 《中国介入影像与治疗学》编辑部于2010年5月28日开始启用远程编辑系统办公，网站新的域名www.cjiit.com也随之启用，作者投稿请登录本刊网站（www.cjiit.com）主页，点击左上角“作者登录”进入，第一次登陆注册后方可进入投稿阶段；审稿专家请点击“审稿登录”进入。
- 为了便于广大作者、读者查阅本刊文献，本站提供从2004年起的过刊全文检索，现刊摘要检索。

