


中国科技论文统计源期刊
临床医学类核心期刊
俄罗斯《文摘杂志》(AJ)来源期刊
美国《化学文摘》(CA)来源期刊
美国《剑桥科学文摘》(CSA)来源期刊
波兰《哥白尼索引》(IC)来源期刊
英国《科学文摘》(INSPEC)来源期刊

ISSN 1008-1062
CN 21-1381/R
CODEN ZLYYA2



中国临床医学影像杂志

JOURNAL OF CHINA CLINIC MEDICAL IMAGING

第27卷 第10期 2016年10月

Vol. 27 No. 10 Oct. 2016

ISSN 1008-1062



中国医科大学
China Medical University

中国临床医学影像杂志

ZHONGGUO LINCHUANG YIXUE YINGXIANG ZAZHI

月刊 1990年5月创刊 第27卷 第10期 2016年10月20日

主管

中华人民共和国国家卫生和
计划生育委员会

主办

中国医学影像技术研究会
中国医科大学

承办

辽宁省医学影像学会
中国医科大学附属盛京医院

编辑出版

《中国临床医学影像杂志》编辑部
110004, 沈阳市和平区三好街 36 号
电话: (024)23925069
传真: (024)23925069
电子信箱: jccmisy@sina.cn
网址: <http://www.zglcxyxzz.org>
<http://www.jccmi.com.cn>

主编

郭启勇

常务副主编

王晓明

副主编

徐克 高培毅 李亚明
李坤成 田捷 田家玮
罗娅红 刘士远 任卫东

编辑部主任

王晓明

广告经营许可证

沈工商广字 2101001500003

印刷

东北印刷厂

发行

国内: 沈阳市邮局

国外: 中国国际图书贸易集团有限公司

(北京 399 信箱, 100048)

国外发行代号: M1483

订购

全国各地邮电局

邮发代号 8-25

邮购

《中国临床医学影像杂志》编辑部
110004, 沈阳市和平区三好街 36 号
电话: (024)23925069

国内定价

每期 12.00 元, 全年 144.00 元

中国标准刊号

ISSN 1008-1062

CN 21-1381/R

目次

中枢神经影像学

- 健康成人脑白质扩散峰度成像与年龄相关性变化的初步研究 谢铭飞, 高思佳, 胡文, 等(685)
- 磁共振灌注成像评估瑞加德松开放血脑屏障的初步研究 常灿灿, 周军, 杨本强, 等(690)
- SWI 联合 DWI 在新生儿颅内出血疾病中的应用价值 倪臣美, 刘鸿雁, 张炳, 等(694)
- 经颅脑超声观测新生儿脑岛的发育及其临床意义 陈晓康, 陈少华, 吕国荣, 等(698)
- VHL 综合征 CT 及 MRI 诊断并文献复习(附 2 例报告) 高梅梅, 叶建军, 成满平, 等(701)

头颈部影像学

- 酸刺激前后扩散加权成像评价干燥综合征患者腮腺功能 邢晓菲, 丁长伟(706)

乳腺影像学

- 声触诊组织量化技术在乳腺实性小结节鉴别诊断中的应用 罗玉洁, 王荣, 王兴田(710)

心脏、血管影像学

- 校正的管腔内对比度衰减梯度对冠状动脉功能性狭窄诊断价值的初步研究 王玉科, 侯阳, 马跃(713)

腹部影像学

- 胃血管球瘤 CT 影像学表现和临床特征分析 蓝文婷, 张艳, 赵振亚, 等(718)
- 儿童腹膜后副神经节瘤 CT 影像学特点分析 刘丹, 梁星池, 曲媛, 等(722)
- 双源 CT 双能量成像判断结肠癌浆膜受侵的价值 陈吉虎, 武志峰, 郭林宁, 等(725)
- 结直肠黏液腺瘤的 CT 表现 陈子敏, 李振辉, 董兴祥, 等(729)
- 超声造影评价糖尿病肾病肾功能变化的临床研究 赵丽, 李明星, 陈园园, 等(732)

妇产影像学

- 卵巢冠囊肿穿刺介入治疗与腹腔镜治疗的疗效观察对比 张武平(736)

[期刊基本参数] CN 21-1381/R * 1990 * m * A4 * 685 * zh * P * 12.00 * 5000 * 25 * 2016-10
本刊如有印装质量问题, 请将原杂志寄回编辑部, 由本刊负责调换。

综述

抑郁症核医学脑功能显像的进展 李金明, 杨 渊, 陈 璟(739)

3D-ASL 在缺血性脑血管病的研究现状与进展 任冬晴, 何 丹, 边 杰(743)

短篇论著

高频超声在胎盘植入诊断中的应用价值探讨 王红阳, 黄安茜(747)

高场磁共振对产妇合并急性梨状肌综合征的诊断价值 阴祖栋, 姜相森, 于 磊, 等(749)

病例报告

颅内转移性黑色素瘤 1 例 杨千朋, 刘尼军, 李新胜, 等(751)

梅毒感染 ¹⁸F-FDG PET/CT 表现 1 例 蒙建文, 梁礼平, 王啊娜(752)

彩色多普勒超声诊断左、右冠状动脉-肺动脉瘘 1 例 解爱花, 陈 霞, 胡小丽, 等(754)

介入栓塞起源于左肝动脉的副胃左动脉治疗 Mallory-Weiss 综合征消化道大出血 1 例
..... 刘国平, 程 楷, 张为忠(755)

肾上腺血管瘤 CT 表现(附 2 例报告及文献复习) 李才林, 刘 衡, 吴应行(757)

小儿右肾成熟性畸胎瘤 1 例 王 爽, 赵 滨(758)

慢性肾盂肾炎超声误诊为肾自截 1 例 詹洁群, 刘 灿, 黄 君(760)

本刊投稿必读 (ii)

征订启事 (iv)

《中国临床医学影像杂志》第五届编委会组成名单 (封三)

广告

通用电气药业(上海)有限公司 (封二)

沈阳东软医疗系统有限公司 (插一, 封四)

泉辉企业国际有限公司 (插二)

岛津企业管理(中国)有限公司 (插三)

东芝医疗系统(中国)有限公司 (插四)

西门子(中国)有限公司 (插五)

北京北陆药业股份有限公司 (插六)

富士胶片(中国)投资公司 (插七)

飞利浦(中国)投资有限公司 (插八)

本期责任编辑 阎 宁 本期执行编委 曹代荣 张 丹 本期英文审校 张妍芬

◁本刊投稿必读▷

- 1 本刊为影像学杂志, 要求除综述外的所有稿件需均附有典型的影像学图片。未附图片的稿件本刊拒收, 直接退稿。
- 2 本刊目前只接收网站在线投稿, 不接收其他方式如纸质、光盘、电子邮件投稿。本刊网址: <http://www.jccmi.com.cn> 或 <http://www.zgleyxyzz.org>
- 3 初次投稿时需在网站上进行个人信息注册, 注册时尽量将个人信息添全。其中姓名、单位、通讯地址、邮编、电子邮箱地址、个人移动电话号码为必添项目, 本刊拒收以上信息不全的稿件。
- 4 稿件必须以论文第一作者或通讯作者的名义投稿。关于通讯作者的特殊说明: 本刊在刊出论文时以作者上传稿件中所标注的通讯作者为通讯作者, 如果该通讯作者不负责真实的通讯联系, 在添加投稿基本信息时不要将其列为通讯作者, 以免消息不畅影响编辑部与作者的联系。
- 5 上传论文时内容要完整, 论文中要包含全部作者及作者所属单位, 其顺序要与投稿时添加的作者顺序完全一致。论文所附图片应嵌入到文档中一并上传, 不要单独上传图片。目前本刊所接收的文档为 word 文档, 不要上传 PDF 或压缩形式的文档。
- 6 本刊接收的论文类型分 4 类: 论著、短篇论著、综述、病例报告。论著和综述类投稿必须附有中英文摘要, 短篇论著类投稿必须附有中文摘要。病例报告类论文不必附中英文摘要。所有类型的论文均需附有中英文题目、中英文作者姓名及中英文作者单位。
- 7 投稿需提供投稿介绍信, 请与稿件全文一起上传。介绍信必须使用本刊模板, 请到本刊网站首页下载中心下载。
- 8 论文投稿成功后, 本刊会在 1-2 个工作日内以电子邮件形式给作者发送收稿回执。如果在查稿系统中已有明确稿号但未收到收稿回执, 提示注册时的电子信箱通讯不畅, 请电话联系编辑部 024-23925069。
- 9 本刊对每篇稿件收取稿件处理费, 论著、短篇论著、综述类投稿每篇 50 元, 病例报告类投稿每篇 30 元。稿件处理费在投稿成功并有确定稿件编号后再邮寄。本刊在接收稿件后会发送收稿回执至第一作者或通讯作者的电子信箱。
- 10 本刊审稿时间为从收到稿件处理费起的 2-3 个月。平均刊稿时间为 9-10 个月。对可以刊用的稿件, 将根据论文类型、论文篇幅、图表数量、图片是否为彩色等酌收版面费。
- 11 论文发表后, 根据篇幅酌付作者稿酬, 同时赠送第一作者或通讯作者当期杂志 2 本。

JOURNAL OF CHINA CLINIC MEDICAL IMAGING

Monthly

Established in May 1990

Vol.27, No.10

Oct.20, 2016

Responsible Institution

National Health and Family
Planning Commission of the
People's Republic of China

Sponsor

China Association of Medical
Imaging Technology
China Medical University
Liaoning Medical Imaging
Association
Shengjing Hospital,
China Medical University

Editing and Publishing

Editorial Department of Journal of
China Clinic Medical Imaging
No.36, Sanhao Street, Heping District,
Shenyang 110004, China
Tel: 0086-24-23925069
Fax: 0086-24-23925069
E-mail: jccmisy@sina.cn
Web site: <http://www.zglcxyxzz.org>
<http://www.jccmi.com.cn>

Editor-in-chief

GUO Qi-yong(郭启勇)

Deputy editor-in-chief

WANG Xiao-ming(王晓明)

Vice editor-in-chief

XU Ke, GAO Pei-yi, LI Ya-ming
LI Kun-cheng, TIAN Jie,
TIAN Jia-wei, LUO Ya-hong,
LIU Shi-yuan, REN Wei-dong

Managing director

WANG Xiao-ming(王晓明)

Printing

Dongbei Printing Factory

Overseas Distributor

China International Book Trading
Corporation
P.O.Box 399, Beijing, China
Code No.M1483

Mail-order

Editorial Department of Journal of
China Clinic Medical Imaging
No.36, Sanhao Street, Heping District,
Shenyang 110004, China

CNNS

ISSN 1008-1062
CN 21-1381/R

CONTENTS

Neuroimaging

- A preliminary study of age-related changes of healthy adult white matter with diffusion kurtosis imaging**
..... XIE Ming-fei, GAO Si-jia, HU Wen, et al(685)
- Preliminary study on assessment of regadenoson-induced blood-brain barrier opening by MR perfusion weighted imaging**
..... CHANG Can-can, ZHOU Jun, YANG Ben-qiang, et al(690)
- The application value of susceptibility weighted imaging combined with diffusion weighted imaging in the diagnosis of neonatal intracranial hemorrhage**
..... NI Chen-mei, LIU Hong-yan, ZHANG Bing, et al(694)
- The development of neonatal insula observed by head ultrasound and clinical significance**
..... CHEN Xiao-kang, CHEN Shao-hua, LV Guo-rong, et al(698)
- CT and MRI in the diagnosis of von Hippel-Lindau syndrome and the literature review(with 2 cases report)**
..... GAO Mei-mei, YE Jian-jun, CHENG Man-ping, et al(701)

Head and Neck Imaging

- Parotid glands function evaluated by MR diffusion-weighted imaging with acid stimulation in Sjögren's syndrome**
..... XING Xiao-fei, DING Chang-wei(706)

Breast Imaging

- The application of virtual touch tissue quantification in the diagnosis of small solid breast nodules**
..... LUO Yu-jie, WANG Rong, WANG Xing-tian(710)

Heart and Vascular Imaging

- Diagnostic value of corrected transluminal contrast attenuation gradient in coronary computed tomography angiography for the evaluation of physiologically significant coronary artery stenosis**
..... WANG Yu-ke, HOU Yang, MA Yue(713)

Abdominal Imaging

- CT imaging and clinical characteristics of gastric glomus tumors**
..... LAN Wen-ting, ZHANG Yan, ZHAO Zhen-ya, et al(718)
- The application of CT in the diagnosis of retroperitoneal paraganglioma in children** LIU Dan, LIANG Xing-chi, QU Yuan, et al(722)
- Value of dual source CT dual energy imaging in determining the serosa invasion of colon cancer**
..... CHEN Ji-hu, WU Zhi-feng, E Lin-ning, et al(725)
- CT manifestations of colorectal mucinous adenocarcinoma**
..... CHEN Zi-min, LI Zhen-hui, DONG Xing-xiang, et al(729)
- The clinical research of contrast-enhanced ultrasound in assessment of renal function of diabetic nephropathy**
..... ZHAO Li, LI Ming-xing, CHEN Yuan-yuan, et al(732)

Obstetrical and Gynecological Imaging

Comparison of curative effects between interventional treatment and laparoscopic treatment of parovarian cyst ZHANG Wu-ping(736)

Review

Progress of nuclear medicine brain functional imaging in depression LI Jin-ming, YANG Yuan, CHEN Jing(739)

Current status and progress of 3D-ASL for ischemic cerebrovascular disease REN Dong-qing, HE Dan, BIAN Jie(743)

Short Article

The application value of high frequency ultrasound in placenta accreta WANG Hong-yang, HUANG An-qian(747)

Diagnostic value of high-field MRI in acute maternal piriformis syndrome YIN Zu-dong, JIANG Xiang-sen, YU Lei, et al(749)

Case Report

Intracranial metastatic melanoma: report of one case YANG Qian-peng, LIU Ni-jun, LI Xin-sheng, et al(751)

¹⁸F-FDG PET/CT imaging of syphilis infection: report of one case MENG Jian-wen, LIANG Li-ping, WANG A-na(752)

Ultrasonic diagnosis of left and right coronary-pulmonary artery fistula: report of one case XIE Ai-hua, CHEN Xia, HU Xiao-li, et al(754)

Mallory-Weiss syndrome treated with embolization of accessory left gastric artery from left hepatic artery: report of one case LIU Guo-ping, CHENG Kai, ZHANG Wei-zhong(755)

CT features of adrenal hemangioma: report of two cases and literature review LI Cai-lin, LIU Heng, WU Ying-hang(757)

Right kidney mature teratoma in infant: report of one case WANG Shuang, ZHAO Bin(758)

Chronic pyelonephritis misdiagnosed as autonephrectomy by ultrasound: report of one case ZHAN Jie-qun, LIU Can, HUANG Jun(760)

◁征订启事▷

《中国临床医学影像杂志》征订启事

《中国临床医学影像杂志》是经国家科技部批准,中华人民共和国国家卫生和计划生育委员会主管、中国医学影像技术研究会和中国医科大学联合主办的全国性临床医学影像杂志。是中文核心期刊要目总览之临床医学/特种医学类核心期刊、“中国科技论文统计源期刊”、中国期刊方阵的“双效期刊”,被国内外多种重要检索刊物列为来源期刊(中国学术期刊综合评价数据库来源期刊、《中国期刊网》《中国学术期刊》全文收录期刊、俄罗斯《文摘杂志》来源期刊、美国《化学文摘》来源期刊、美国《剑桥科学文摘》来源期刊、波兰《哥白尼索引》来源期刊、英国《科学文摘》来源期刊),为国家级学术刊物。

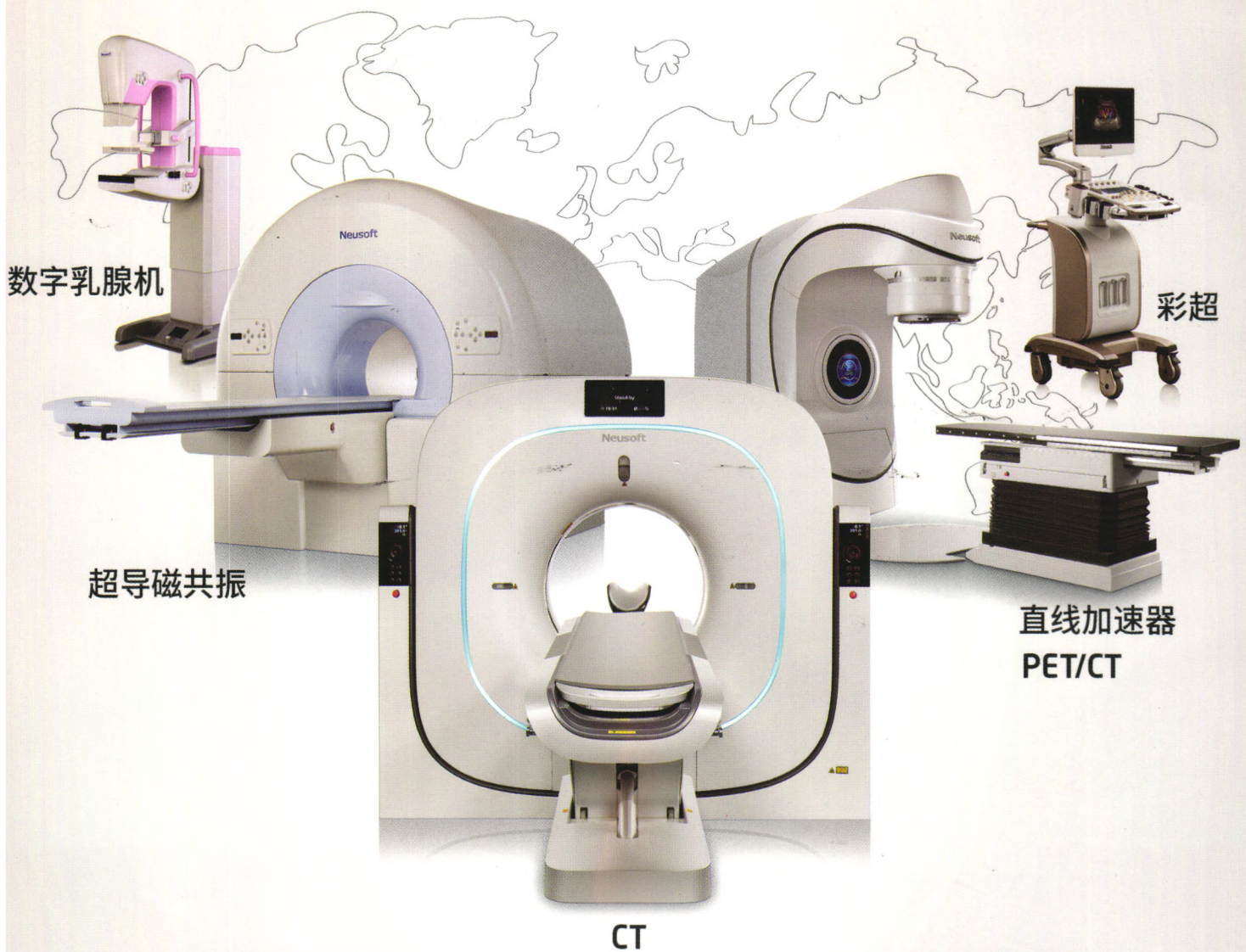
本刊创刊于1990年,国内统一刊号CN 21-1381/R,ISSN 1008-1062。主要刊登内容:普通X线、CT、MRI、DSA、超声、核素成像、介入放射学等的临床研究、经验总结、短篇报道以及病例讨论等。

2017年本刊仍为月刊,大16开本,80页,铜版纸全彩色印刷,定价每期12.00元,全年144.00元,国内外发行。国内邮发代号8-25。

直接向本刊编辑部订购者需汇款至:110004 沈阳市和平区三好街36号《中国临床医学影像杂志》编辑部,联系电话024-23925069。

中国制造 东软医疗

全球109个国家, 9000多家医院的共同选择



东软医疗 创新成就价值

放射影像产品 | 常规检查产品 | 放疗与核医学产品

medical.neusoft.com