


中国科技论文统计源期刊
临床医学类核心期刊
俄罗斯《文摘杂志》(AJ)来源期刊
美国《化学文摘》(CA)来源期刊
美国《剑桥科学文摘》(CSA)来源期刊
波兰《哥白尼索引》(IC)来源期刊
英国《科学文摘》(INSPEC)来源期刊

ISSN 1008-1062

CN 21-1381/R

CODEN ZLYYA2



中国临床医学影像杂志

JOURNAL OF CHINA CLINIC MEDICAL IMAGING

第27卷 第6期 2016年6月

Vol. 27 No. 6 Jun. 2016

ISSN 1008-1062



9 771008 106032

中国医科大学

China Medical University

中国临床医学影像杂志

ZHONGGUO LINCHUANG YIXUE YINGXIANG ZAZHI

月刊 1990年5月创刊 第27卷 第6期 2016年6月20日

主管

中华人民共和国国家卫生和
计划生育委员会

主办

中国医学影像技术研究会
中国医科大学

承办

辽宁省医学影像学会
中国医科大学附属盛京医院

编辑出版

《中国临床医学影像杂志》编辑部
110004, 沈阳市和平区三好街36号
电话: (024)23925069
传真: (024)23925069
电子信箱: jccemisy@sina.cn
网址: http://www.zglcxyxz.org
http://www.jccmi.com.cn

主编

郭启勇

常务副主编

王晓明

副主编

徐克 高培毅 李亚明
李坤成 田捷 田家玮
罗娅红 刘士远 任卫东

编辑部主任

王晓明

广告经营许可证

沈工商广字 2101001500003

印刷

东北印刷厂

发行

国内: 沈阳市邮局
国外: 中国国际图书贸易集团有限公司
(北京 399 信箱, 100048)
国外发行代号: M1483

订购

全国各地邮电局
邮发代号 8-25

邮购

《中国临床医学影像杂志》编辑部
110004, 沈阳市和平区三好街36号
电话: (024)23925069

国内定价

每期 12.00 元, 全年 144.00 元

中国标准刊号

ISSN 1008-1062
CN 21-1381/R

目次

中枢神经影像学

高频彩超结合 E-flow 显像对早产儿早期
脑血流灌注特点的观察 聂红莲, 方北, 郑剑, 等(381)

乳腺影像学

自合成超顺磁性纳米颗粒标记脂肪间充质干细胞的
体外 MR 示踪研究 孙博, 董越, 刘晶, 等(385)
超声造影联合超微血管显像对乳腺癌微血管的评价
..... 朱慧, 徐卫平, 陈红燕, 等(390)

心脏、血管影像学

实时三维超声心动图区分左心衰合并肺高压
不同亚型的研究 白洋, 杨军, 王旭, 等(393)
床旁肺超声快速鉴别诊断老年人心源性呼吸困难的
价值 张智慧, 阚艳敏, 马琳, 等(397)
超声微血流成像技术检测颈动脉斑块内新生血管的价值
..... 郭玉平, 张春梅, 吴向菊, 等(400)

胸部影像学

在薄层及后处理 CT 图像上观察肺叶间裂的影像表现
..... 关春爽, 崔盾, 崔平, 等(403)

腹部影像学

肝脏实时剪切波弹性成像和超声量化评分评价恩替卡韦
治疗慢性乙型肝炎肝纤维化疗效的研究
..... 丁洋, 安子英, 王岁晶, 等(407)
ESWAN 序列对前列腺癌与前列腺增生鉴别诊断的
价值 佟梓滨, 刘爱连, 陈丽华, 等(411)

妇产影像学

彩超联合血清 CA125、CA724 对卵巢良恶性肿瘤
鉴别诊断的意义 李载红, 景香香, 陈银, 等(416)
多种超声联合检查在胎盘植入诊断中的应用 何惠丽, 王英英(419)

肌肉骨骼影像学

腕关节腱鞘巨细胞瘤 7 例影像学特征分析
..... 江登科, 汪珍元, 周合群, 等(423)
个体化降低 CT 扫描管电流在腰椎间盘检查的应用
..... 白金城, 迟红卫, 王淑萍, 等(427)

【期刊基本参数】 CN 21-1381/R * 1990 * m * A4 * 381 * zh * P * 12.00 * 5000 * 26 * 2016-06
本刊如有印装质量问题, 请将原杂志寄回编辑部, 由本刊负责调换。

原发性骨淋巴瘤影像表现 吴枕戈, 郑汉朋, 邱乾德(431)

综述

DCE-MRI 原理及临床应用情况 王艾博, 边 杰(435)

短篇论著

超声造影评分法联合 TI-RADS 分类标准对甲状腺良恶性结节的诊断价值 王 琰, 崔可飞, 付 超, 等(439)

166 例正常维吾尔族成人甲状腺 CT 值的探讨 张立明, 张 路, 蔡玉新(442)

病例报告

临床易与非典型阿尔茨海默病相混淆的额颞叶变性 1 例 李瑜霞, 李永秋, 盛 灿, 等(445)

彩色多普勒超声诊断颅外段推动脉夹层 1 例 高 娟, 袁庆会, 于清太, 等(447)

甲状腺淋巴瘤 2 例超声表现分析 袁胜美, 刘艳君, 王学梅, 等(448)

应用超声心动图诊断肺动脉吊带 1 例 刘开薇, 任卫东, 何 欢, 等(449)

心肌淀粉样变性合并肝脏淀粉样变性 1 例 姜 舒, 王小丛, 马 雁, 等(450)

上消化道长期滞留异物 1 例 兰莲君, 舒 健, 唐光才, 等(452)

超声在真性红细胞增多症致脾脏变化的跟踪随访 1 例 李 倩, 王 鹏(453)

脾脏窦岸细胞血管瘤的超声造影表现 1 例 杨春艳, 蔡迪明, 张 静, 等(454)

宫外孕并破裂的超声表现 1 例 陈淑金, 肖晓青(456)

本刊投稿必读 (ii)

征文通知

2016 中国临床医学影像高峰论坛征文通知(第一轮) (iv)

广告

通用电气药业(上海)有限公司 (封二)

沈阳东软医疗系统有限公司 (插一, 封四)

泉辉企业国际有限公司 (插二)

岛津企业管理(中国)有限公司 (插三)

西门子(中国)有限公司 (插四)

东芝医疗系统(中国)有限公司 (封三)

本期责任编辑 阎 宁 本期执行编委 王学梅 刘爱连 本期英文审校 尹雅芙

◁本刊投稿必读▷

- 1 本刊为影像学杂志,要求除综述外的所有稿件需均附有典型的影像学图片。未附图片的稿件本刊拒收,直接退稿。
- 2 本刊目前只接收网站在线投稿,不接收其他方式如纸质、光盘、电子邮件投稿。本刊网址:<http://www.jcemi.com.cn> 或 <http://www.zglcyxzz.org>
- 3 初次投稿时需在网站上进行个人信息注册,注册时尽量将个人信息添全。其中姓名、单位、通讯地址、邮编、电子邮箱地址、个人移动电话号码为必填项目,本刊拒收以上信息不全的稿件。
- 4 稿件必须以论文第一作者或通讯作者的名义投稿。关于通讯作者的特殊说明:本刊在刊出论文时以作者上传稿件中所标注的通讯作者为通讯作者,如果该通讯作者不负责真实的通讯联系,在添加投稿基本信息时不要将其列为通讯作者,以免消息不畅影响编辑部与作者的联系。
- 5 上传论文时内容要完整,论文中要包含全部作者及作者所属单位,其顺序要与投稿时添加的作者顺序完全一致。论文所附图片应嵌入到文档中一并上传,不要单独上传图片。目前本刊所接收的文档为 word 文档,不要上传 PDF 或压缩形式的文档。
- 6 本刊接收的论文类型分 4 类:论著、短篇论著、综述、病例报告。论著和综述类投稿必须附有中英文摘要,短篇论著类投稿必须附有中文摘要。病例报告类论文不必附中英文摘要。所有类型的论文均需附有中英文题目、中英文作者姓名及中英文作者单位。
- 7 投稿需提供投稿介绍信,请与稿件全文一起上传。介绍信必须使用本刊模板,请到本刊网站首页下载中心下载。
- 8 论文投稿成功后,本刊会在 1~2 个工作日内以电子邮件形式给作者发送收稿回执。如果在查稿系统中已有明确稿号但未收到收稿回执,提示注册时的电子信箱通讯不畅,请电话联系编辑部 024-23925069。
- 9 本刊对每篇稿件收取稿件处理费,论著、短篇论著、综述类投稿每篇 50 元,病例报告类投稿每篇 30 元。稿件处理费在投稿成功并有确定稿件编号后再邮寄。本刊在接收稿件后会发送收稿回执至第一作者或通讯作者的电子信箱。
- 10 本刊审稿时间为从收到稿件处理费起的 2~3 个月。平均刊稿时间为 9~10 个月。对可以刊用的稿件,将根据论文类型、论文篇幅、图表数量、图片是否为彩色等酌收版面费。
- 11 论文发表后,根据篇幅酌付作者稿酬,同时赠送第一作者或通讯作者当期杂志 2 本。

JOURNAL OF CHINA CLINIC MEDICAL IMAGING

Monthly

Established in May 1990

Vol.27, No.6

Jun.20, 2016

Responsible Institution

National Health and Family
Planning Commission of the
People's Republic of China

Sponsor

China Association of Medical
Imaging Technology
China Medical University
Liaoning Medical Imaging
Association
Shengjing Hospital,
China Medical University

Editing and Publishing

Editorial Department of Journal of
China Clinic Medical Imaging
No.36, Sanhao Street, Heping District,
Shenyang 110004, China
Tel: 0086-24-23925069
Fax: 0086-24-23925069
E-mail: jccmisy@sina.cn
Web site: <http://www.zgleyxyxzz.org>
<http://www.jccmi.com.cn>

Editor-in-chief

GUO Qi-yong(郭启勇)

Deputy editor-in-chief

WANG Xiao-ming(王晓明)

Vice editor-in-chief

XU Ke, GAO Pei-yi, LI Ya-ming
LI Kun-cheng, TIAN Jie,
TIAN Jia-wei, LUO Ya-hong,
LIU Shi-yuan, REN Wei-dong

Managing director

WANG Xiao-ming(王晓明)

Printing

Dongbei Printing Factory

Overseas Distributor

China International Book Trading
Corporation
P.O.Box 399, Beijing, China
Code No.M1483

Mail-order

Editorial Department of Journal of
China Clinic Medical Imaging
No.36, Sanhao Street, Heping District,
Shenyang 110004, China

CNNS

ISSN 1008-1062
CN 21-1381/R

CONTENTS

Neuroimaging

Observation of cerebral blood flow infusion in early preterm infants by
high-frequency color Doppler combined with E-flow
..... NIE Hong-lian, FANG Bei, ZHENG Jian, et al(381)

Breast Imaging

MR tracking *in vitro* of adipose tissue-derived
stem cells labeled with self-synthesis
superparamagnetic iron oxide nanoparticles
..... SUN Bo, DONG Yue, LIU Jing, et al(385)

Evaluation on micro-vessels of breast cancer with
contrast-enhanced ultrasound and
superb micro vascular imaging
..... ZHU Hui, XU Wei-ping, CHEN Hong-yan, et al(390)

Heart and Vascular Imaging

Real-time three dimensional echocardiography differentiating
the subtypes of pulmonary hypertension in left heart failure
..... BAI Yang, YANG Jun, WANG Xu, et al(393)

The value of bedside lung ultrasound in rapid differential
diagnosis of the elderly cardiac dyspnea
..... ZHANG Zhi-hui, KAN Yan-min, MA Lin, et al(397)

The value of SMI in detection of carotid artery plaque
neovascularization
..... GUO Yu-ping, ZHANG Chun-mei, WU Xiang-ju, et al(400)

Thoracic Imaging

Pulmonary fissures presented on thin-section and reconstructed
CT images GUAN Chun-shuang, CUI Dun, CUI Ping, et al(403)

Abdominal Imaging

Efficacy evaluation of entecavir anti-fibrosis treatment in
chronic hepatitis B with real-time shear wave elastography
and ultrasound quantitative score
..... DING Yang, AN Zi-ying, WANG Sui-jing, et al(407)

ESWAN technique in the differential diagnosis of
prostate cancer and prostate hyperplasia
..... TONG Zi-bin, LIU Ai-lian, CHEN Li-hua, et al(411)

Obstetrical and Gynecological Imaging

Diagnostic value of color ultrasonography with serum CA125 and
CA724 in the differential diagnosis of benign and
malignant ovarian tumor
..... LI Zai-hong, JING Xiang-xiang, CHEN Yin, et al(416)

Value of prenatal diagnosis of placenta accreta by
combined multiple ultrasound inspection
..... HE Hui-li, WANG Ying-ying(419)

Musculoskeletal Imaging

- Imaging analysis of giant tumor of tendon sheath in the wrist joint JIANG Deng-ke, WANG Zhen-yuan, ZHOU He-qun, et al(423)
- Application in reduction of the tube current personalized in CT scanning based on the waistline in lumbar intervertebral disc BAI Jin-cheng, CHI Hong-wei, WANG Shu-ping, et al(427)
- Imaging finding of primary bone lymphoma WU Zhen-ge, ZHENG Han-peng, QIU Qian-de(431)

Review

- The principle and application in clinic of dynamic contrast enhancement magnetic resonance imaging WANG Ai-bo, BIAN Jie(435)

Short Article

- Diagnostic value of contrast-enhanced ultrasonography with TI-RADS in differentiating thyroid solid nodules WANG Yan, CUI Ke-fei, FU Chao, et al(439)
- A study on the CT values of thyroid in 166 normal Uygur adults ZHANG Li-ming, ZHANG Lu, CAI Yu-xin(442)

Case Report

- Frontotemporal lobar degeneration which is easily confused with atypical Alzheimer's disease: report of one case LI Yu-xia, LI Yong-qiu, SHENG Can, et al(445)
- Extracranial vertebral artery dissection with color Doppler ultrasound: report of one case GAO Juan, YUAN Qing-hui, YU Qing-tai, et al(447)
- Thyroid lymphoma: two cases analysis of sonographic findings YUAN Sheng-mei, LIU Yan-jun, WANG Xue-mei, et al(448)
- Echocardiographic diagnosis of pulmonary artery sling: report of one case LIU Kai-wei, REN Wei-dong, HE Huan, et al(449)
- Cardiac amyloidosis with hepatic amyloidosis: report of one case JIANG Shu, WANG Xiao-cong, MA Yan, et al(450)
- Long-term retention of upper gastrointestinal tract foreign body: report of one case LAN Lian-jun, SHU Jian, TANG Guang-cai, et al(452)
- Ultrasound about changes of spleen caused by polycythemia vera: one case of following-up LI Qian, WANG Peng(453)
- Contrast-enhanced ultrasound image of splenic littoral cell hemangioma: report of one case YANG Chun-yan, CAI Di-ming, ZHANG Jing, et al(454)
- Ultrasonic manifestations of uterine horn pregnancy and rupture: report of one case CHEN Shu-jin, XIAO Xiao-qing(456)

◇ 征文通知 ◇

2016 中国临床医学影像高峰论坛 暨《中国临床医学影像杂志》第五届编委会第二次会议 辽宁省医学影像学会第六届理事会第二次会议 征文通知(第一轮)

《中国临床医学影像杂志》编辑部定于2016年10月28日-31日在深圳市与“国药励展”联合举办“中国临床医学影像高峰论坛”学术会议,同时召开《中国临床医学影像杂志》第五届编委会第二次会议及辽宁省医学影像学会第六届理事会第二次会议,现将有关事项通知如下:

主办单位:《中国临床医学影像杂志》编辑部,国药励展

会议地点:广东省深圳市

会议时间:2016年10月28-31日

会议主题:医学影像新进展、影像融合

会议形式:专题讲座、影像病例讨论

目标参会者:1、《中国临床医学影像杂志》编委、辽宁省医学影像学会理事请务必出席;2、影像从业人员

征文内容:DR、CT、MRI及介入放射学、超声、核医学等医学影像学新技术在各学科诊断和治疗中的应用、基础研究、影像学图像处理技术及医学影像学新设备的研究,医学影像学理、工、医相结合的研究成果等。

征文要求:1、已在全国公开发行人物上发表的论文不再采用;2、提供800字以内结构式摘要,可不需全文,以WORD格式发送至本刊邮箱:jccmisy@sina.cn。邮件主题请注明“高峰论坛会议征文”,文内写清作者姓名、单位、邮编、手机号码及Email地址。3、会议优秀论文可推荐在《中国临床医学影像杂志》上发表。4、征文截止日期:2016年9月30日(以投稿日期为准)。

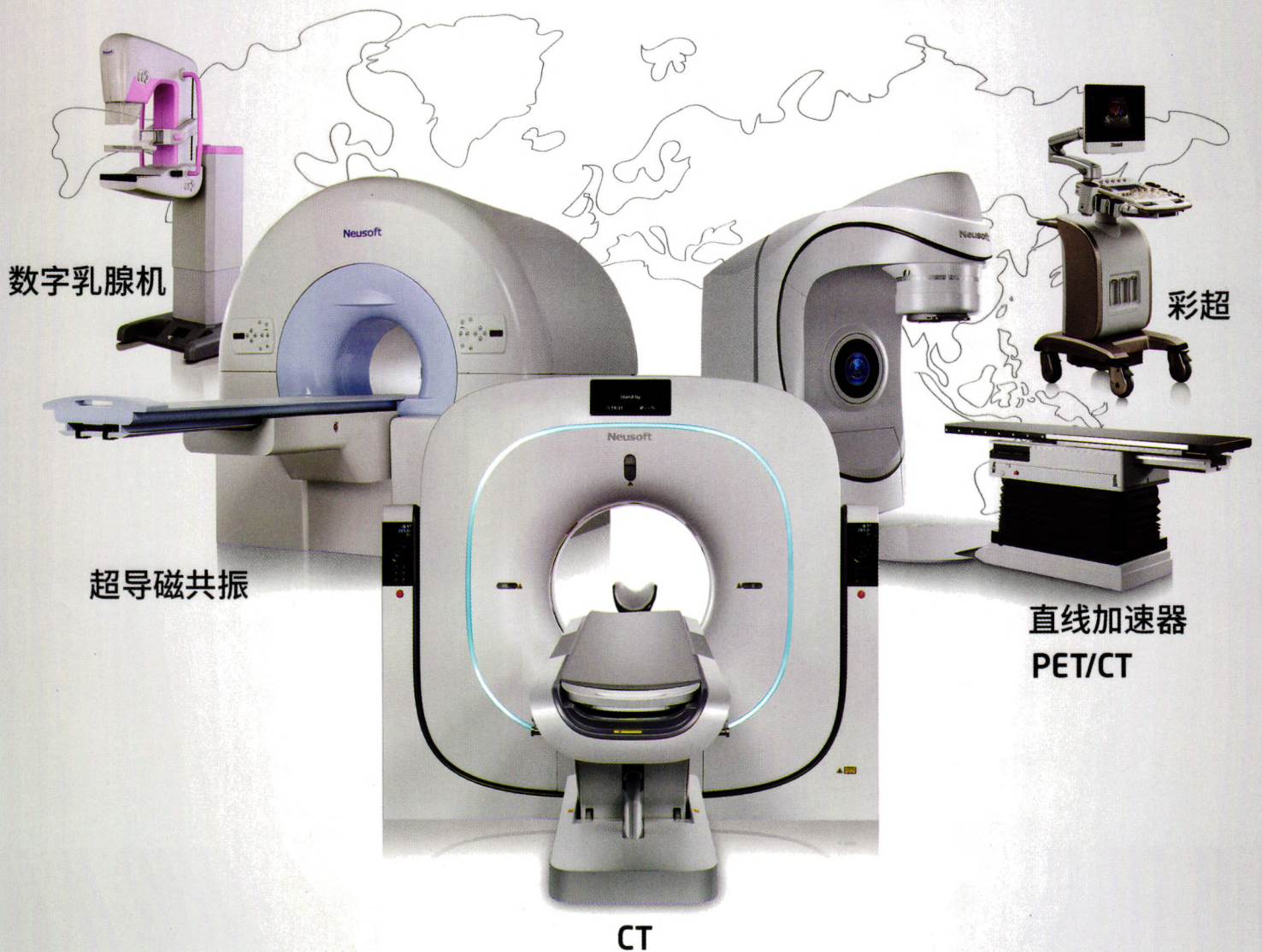
联系方式:《中国临床医学影像杂志》编辑部,地址:沈阳市和平区三好街36号

电话:024-23925069,电子信箱:jccmisy@sina.cn。

欢迎各位专家、同行积极投稿并参加会议。《中国临床医学影像杂志》编委、辽宁省医学影像学会理事请积极组稿,并组织人员参加会议。高峰论坛期间同时召开《中国临床医学影像杂志》第五届编委会第二次会议及辽宁省医学影像学会第六届理事会第二次会议,请本刊编委及本学会理事务必参会。
《中国临床医学影像杂志》编辑部

中国创造 东软医疗

全球109个国家, 9000多家医院的共同选择



东软医疗 创新成就价值

放射影像产品 | 常规检查产品 | 放疗与核医学产品

medical.neusoft.com

万方数据