

中国科技论文统计源期刊
临床医学类核心期刊
俄罗斯《文摘杂志》(AJ)来源期刊
美国《化学文摘》(CA)来源期刊
美国《剑桥科学文摘》(CSA)来源期刊
波兰《哥白尼索引》(IC)来源期刊
英国《科学文摘》(INSPEC)来源期刊

ISSN 1008-1062

CN 21-1381/R

CODEN ZLYYA2



中国临床医学影像杂志

JOURNAL OF CHINA CLINIC MEDICAL IMAGING

第27卷 第7期 2016年7月

Vol. 27 No. 7 Jul. 2016

ISSN 1008-1062



中国医科大学
China Medical University

中国临床医学影像杂志

ZHONGGUO LINCHUANG YIXUE YINGXIANG ZAZHI

月刊 1990年5月创刊 第27卷 第7期 2016年7月20日

主 管

中华人民共和国国家卫生和
计划生育委员会

主 办

中国医学影像技术研究会
中国医科大学

承 办

辽宁省医学影像学会
中国医科大学附属盛京医院

编辑出版

《中国临床医学影像杂志》编辑部
110004, 沈阳市和平区三好街 36 号
电话: (024)23925069
传真: (024)23925069
电子信箱: jcemisy@sina.cn
网址: http://www.zgleyxyxzz.org
http://www.jcemi.com.cn

主 编

郭启勇

常务副主编

王晓明

副主编

徐 克 高培毅 李亚明
李坤成 田 捷 田家玮
罗娅红 刘士远 任卫东

编辑部主任

王晓明

广告经营许可证

沈工商广字 2101001500003

印 刷

东北印刷厂

发 行

国内: 沈阳市邮局

国外: 中国国际图书贸易集团有限公司
(北京 399 信箱, 100048)
国外发行代号: M1483

订 购

全国各地邮电局
邮发代号 8-25

邮 购

《中国临床医学影像杂志》编辑部
110004, 沈阳市和平区三好街 36 号
电话: (024)23925069

国内定价

每期 12.00 元, 全年 144.00 元

中国标准刊号

ISSN 1008-1062
CN 21-1381/R

目 次

中枢神经影像学

WHO I 级脑膜瘤各亚型 MRI 表现与病理对照研究
..... 张 涛, 方龙江, 王永奇, 等 (457)

乳腺影像学

乳腺癌彩色多普勒超声与细胞蛋白表达的相关性研究
..... 赵 妮, 姚秀芬, 赵素萍 (462)

心脏、血管影像学

集成电子探测器联合迭代重建技术不同层厚重建对
冠脉支架显示的影响: 体外实验研究
..... 金士琪, 王彦懿, 杨 帆, 等 (467)

冠心病患者左室心肌节段力学和局部容积负荷间
关系与左室收缩同步性的研究 张小花, 姜志荣, 宋家光, 等 (471)

腹腔大血管关系异常与小儿内脏异位综合征及先天性
心血管畸形的关系探讨 吴明君, 郭丹阳, 刘 畅, 等 (475)

腹部影像学

胆道闭锁肝脏超声实时剪切波弹性改变初步探讨
..... 张鑫鑫, 鞠 浩, 李士星, 等 (478)

多烯紫杉醇联合碘化油介入方案治疗肝脏恶性肿瘤的
临床应用研究 孔 鹏, 孟令平, 杨 斌, 等 (482)

基于体质量指数的个性化噪声指数设定在腹部 CT
成像中的应用研究 蒲仁旺, 刘义军, 卢绪论, 等 (487)

64 排 MSCT 在急腹症缺血性肠病的诊断价值 张 鹏, 贾环宇 (491)

多 b 值扩散加权成像评价恩度对人结肠癌裸鼠移植瘤
疗效的实验研究 闫 霜, 王云玲, 王 红, 等 (495)

妇产影像学

中晚孕期胎儿复杂心脏畸形静脉导管血流频谱分析
..... 陈心玫, 杨 娅, 李淑娟 (499)

胎儿先天性肺囊腺瘤样畸形的 MRI 诊断
..... 沈 敏, 江魁明, 谭 昱, 等 (502)

三血管气管切面在诊断胎儿右位主动脉弓中的
应用价值分析 朱梦梦, 蔡爱露, 孙 悦, 等 (506)

产前超声诊断 22 例胎儿膈膨升的病例分析
..... 王慧珠, 阎 冰, 岳丽芳, 等 (509)

[期刊基本参数] CN 21-1381/R * 1990 * m * A4 * 457 * zh * P * 12.00 * 5000 * 25 * 2016-07
本刊如有印装质量问题, 请将原杂志寄回编辑部, 由本刊负责调换。

影像技术学

单源双能CT不同扫描野对标准体模GSI数据的影响 刘晚冬,刘义军,刘爱连,等(512)

综述

超声预测胎儿先天性膈疝预后的研究进展 曾朝夕,解丽梅(516)

短篇论著

颅内非肿瘤性-肿瘤相关囊肿的MRI特点分析 刘贤志,吴晚冬,刘松,等(519)

中晚孕期宫内常见异常光带的超声诊断 陈秀娟,曾学斌,梁小勤,等(522)

病例报告

超声诊断胎儿左侧大腿横纹肌肉瘤1例 宋宴鹏,李杰,于海燕(515)

双侧丘脑旁正中梗死1例报告及鉴别诊断 李春星,符益纲,方艺,等(525)

超声误诊右侧膝关节平滑肌肉瘤为关节囊内血肿1例 任波,顾鹏(526)

活动性肺结核伴类似神经系统副肿瘤综合征1例 陈泽乐,尹吉林,王欣璐,等(528)

胰腺假性囊肿感染伴蜂窝织炎超声表现1例 杨维青,刘杨,张彤迪(530)

骶椎外周型原始神经外胚层肿瘤1例 张浪,张娟,李培岭,等(531)

超声诊断婴儿隐睾内寄生胎1例 郭丹阳,吴明君,程文(532)

本刊投稿必读 (ii)

征文通知

2016中国临床医学影像高峰论坛征文通知(第一轮) (iv)

《中国临床医学影像杂志》第五届编委会组成名单 (封三)

广告

通用电气药业(上海)有限公司 (封二)

沈阳东软医疗系统有限公司 (插一,封四)

泉辉企业国际有限公司 (插二)

岛津企业管理(中国)有限公司 (插三)

东芝医疗系统(中国)有限公司 (插四)

北京北陆药业股份有限公司 (插五)

富士胶片(中国)投资公司 (插六)

本期责任编辑 王晓庆 本期执行编委 解丽梅 刘爱连 本期英文审校 任莹

◁本刊投稿必读▷

- 1 本刊为影像学杂志,要求除综述外的所有稿件需均附有典型的影像学图片。未附图片的稿件本刊拒收,直接退稿。
- 2 本刊目前只接收网站在线投稿,不接收其他方式如纸质、光盘、电子邮件投稿。本刊网址:<http://www.jccmi.com.cn> 或 <http://www.zgclxyxzz.org>
- 3 初次投稿时需在网站上进行个人信息注册,注册时尽量将个人信息添全。其中姓名、单位、通讯地址、邮编、电子邮箱地址、个人移动电话号码为必添项目,本刊拒收以上信息不全的稿件。
- 4 稿件必须以论文第一作者或通讯作者的名义投稿。关于通讯作者的特殊说明:本刊在刊出论文时以作者上传稿件中所标注的通讯作者为通讯作者,如果该通讯作者不负责真实的通讯联系,在添加投稿基本信息时不要将其列为通讯作者,以免消息不畅影响编辑部与作者的联系。
- 5 上传论文时内容要完整,论文中要包含全部作者及作者所属单位,其顺序要与投稿时添加的作者顺序完全一致。论文所附图片应嵌入到文档中一并上传,不要单独上传图片。目前本刊所接收的文档为 word 文档,不要上传 PDF 或压缩形式的文档。
- 6 本刊接收的论文类型分4类:论著、短篇论著、综述、病例报告。论著和综述类投稿必须附有中英文摘要,短篇论著类投稿必须附有中文摘要。病例报告类论文不必附中英文摘要。所有类型的论文均需附有中英文题目、中英文作者姓名及中英文作者单位。
- 7 投稿需提供投稿介绍信,请与稿件全文一起上传。介绍信必须使用本刊模板,请到本刊网站首页下载中心下载。
- 8 论文投稿成功后,本刊会在1-2个工作日内以电子邮件形式给作者发送收稿回执。如果在查稿系统中已有明确编号但未收到收稿回执,提示注册时的电子信箱通讯不畅,请电话联系编辑部024-23925069。
- 9 本刊对每篇稿件收取稿件处理费,论著、短篇论著、综述类投稿每篇50元,病例报告类投稿每篇30元。稿件处理费在投稿成功并有确定稿件编号后再邮寄。本刊在接收稿件后会发送收稿回执至第一作者或通讯作者的电子信箱。
- 10 本刊审稿时间为从收到稿件处理费起的2-3个月。平均刊稿时间为9-10个月。对可以刊用的稿件,将根据论文类型、论文篇幅、图表数量、图片是否为彩色等酌收版面费。
- 11 论文发表后,根据篇幅酌付作者稿酬,同时赠送第一作者或通讯作者当期杂志2本。

JOURNAL OF CHINA CLINIC MEDICAL IMAGING

Monthly

Established in May 1990

Vol.27, No.7

Jul.20, 2016

Responsible Institution

National Health and Family
Planning Commission of the
People's Republic of China

Sponsor

China Association of Medical
Imaging Technology
China Medical University
Liaoning Medical Imaging
Association
Shengjing Hospital,
China Medical University

Editing and Publishing

Editorial Department of Journal of
China Clinic Medical Imaging
No.36, Sanhao Street, Heping District,
Shenyang 110004, China
Tel: 0086-24-23925069
Fax: 0086-24-23925069
E-mail: jccmisy@sina.cn
Web site: <http://www.zglcyxyzz.org>
<http://www.jccmi.com.cn>

Editor-in-chief

GUO Qi-yong(郭启勇)

Deputy editor-in-chief

WANG Xiao-ming(王晓明)

Vice editor-in-chief

XU Ke, GAO Pei-yi, LI Ya-ming
LI Kun-cheng, TIAN Jie,
TIAN Jia-wei, LUO Ya-hong,
LIU Shi-yuan, REN Wei-dong

Managing director

WANG Xiao-ming(王晓明)

Printing

Dongbei Printing Factory

Overseas Distributor

China International Book Trading
Corporation
P.O.Box 399, Beijing, China
Code No.M1483

Mail-order

Editorial Department of Journal of
China Clinic Medical Imaging
No.36, Sanhao Street, Heping District,
Shenyang 110004, China

CNNS

ISSN 1008-1062
CN 21-1381/R

CONTENTS

Neuroimaging

A correlative study between MRI features and pathology in
subtypes of WHO grade I meningiomas
..... ZHANG Tao, FANG Long-jiang, WANG Yong-qi, et al(457)

Breast Imaging

Correlation of color Doppler ultrasound in breast cancer and
cell protein expression ZHAO Ni, YAO Xiu-fen, ZHAO Su-ping(462)

Heart and Vascular Imaging

Coronary artery stent imaging using an integrated electronics
detector and different slice reconstructions: *in vitro* experience
..... JIN Shi-qi, WANG Yan-yi, YANG Fan, et al(467)

Relationship of myocardial segmental mechanics and regional
volume change with left ventricular systolic synchrony in
patients with coronary heart disease
..... ZHANG Xiao-hua, JIANG Zhi-rong, SONG Jia-guang, et al(471)

Research on relationship of abdominal great vessels abnormalities,
pediatric heterotaxy syndrome and congenital cardiovascular
diseases WU Ming-jun, GUO Dan-yang, LIU Chang, et al(475)

Abdominal Imaging

Preliminary research on the elastic changes in the liver of
biliary atresia measured by ultrasonic real time shear
wave elasticity ZHANG Xin-xin, JU Hao, LI Shi-xing, et al(478)

Clinical research of docetaxel combined with iodized oil for
the treatment of liver tumor
..... KONG Peng, MENG Ling-ping, YANG Bin, et al(482)

Clinical study of personalized noise index setting based on
body mass index in abdominal CT imaging
..... PU Ren-wang, LIU Yi-jun, LU Xu-lun, et al(487)

Value of 64-slice MSCT in the diagnosis of acute ischemic
bowel disease ZHANG Peng, JIA Huan-yu(491)

Experimental study of multi-b value DWI to evaluate
efficacy of endostar in human colon cancer xenograft in
nude mice YAN Shuang, WANG Yun-ling, WANG Hong, et al(495)

Obstetrical and Gynecological Imaging

Waveform and spectrum parameters of fetal ductus
venosus of complex fetal heart malformation in middle
and late pregnancy CHEN Xin-mei, YANG Ya, LI Shu-juan(499)

Prenatal MRI diagnosis of congenital cystic adenomatoid
malformation SHEN Min, JIANG Kui-ming, TAN Yu, et al(502)

Diagnostic value of three-vessel-trachea view in the diagnosis of
fetal right arch ZHU Meng-meng, CAI Ai-lu, SUN Yue, et al(506)

Analysis of 22 cases with fetal diaphragmatic eventration WANG Hui-zhu, YAN Bing, YUE Li-fang, et al(509)

Imaging Technology

Effect of different scan field of view on CT value and water(iodine) concentration from standard phantom in single-source dual-energy CT LIU Xiao-dong, LIU Yi-jun, LIU Ai-lian, et al(512)

Review

Progress of ultrasound in predicting prognosis of congenital diaphragm hernia ZENG Zhao-xi, XIE Li-mei(516)

Short Article

MRI characteristics of intracranial nonneoplastic tumor-associated cysts LIU Xian-zhi, WU Xiao-dong, LIU Song, et al(519)

Sonographic diagnosis of abnormal intrauterine membranes during the second and third trimester CHEN Xiu-juan, ZENG Xue-yi, LIANG Xiao-qin, et al(522)

Case Report

Diagnosis of rhabdomyosarcoma in the left thigh of a fetus by ultrasound: report of one case SONG Yan-peng, LI Jie, YU Hai-yan(515)

Bilateral paramedian thalamic infarcts and differential diagnosis: report of one case and differential diagnosis LI Chun-xing, FU Yi-gang, FANG Yi, et al(525)

Misdiagnosis of leiomyosarcoma as hematoma by ultrasound: report of one case REN Bo, GU Peng(526)

Active pulmonary tuberculosis accompanied with analogous paraneoplastic neurological syndromes: report of one case CHEN Ze-le, YIN Ji-lin, WANG Xin-lu, et al(528)

Sonographic findings of pancreatic pseudocyst infection with cellulitis: report of one case YANG Wei-qing, LIU Yang, ZHANG Tong-di(530)

Peripheral primitive neuroectodermal tumor of sacral vertebrae: report of one case ZHANG Lang, ZHANG Juan, LI Pei-ling, et al(531)

Ultrasonic diagnosis of cryptorchidism in infant parasitus: report of one case GUO Dan-yang, WU Ming-jun, CHENG Wen(532)

◁征文通知▷

**2016 中国临床医学影像高峰论坛
暨《中国临床医学影像杂志》第五届编委会第二次会议
辽宁省医学影像学会第六届理事会第二次会议
征文通知(第一轮)**

《中国临床医学影像杂志》编辑部定于2016年10月28日-31日在深圳市与“国药励展”联合举办“中国临床医学影像高峰论坛”学术会议,同时召开《中国临床医学影像杂志》第五届编委会第二次会议及辽宁省医学影像学会第六届理事会第二次会议,现将有关事项通知如下:

主办单位:《中国临床医学影像杂志》编辑部,国药励展

会议地点:广东省深圳市

会议时间:2016年10月28-31日

会议主题:医学影像新进展、影像融合

会议形式:专题讲座、影像病例讨论

目标参会者:1、《中国临床医学影像杂志》编委、辽宁省医学影像学会理事请务必出席;2、影像从业人员

征文内容:DR、CT、MRI及介入放射学、超声、核医学等医学影像学新技术在各学科诊断和治疗中的应用、基础研究、影像学图像处理技术及医学影像学新设备的研究,医学影像学理、工、医相结合的研究成果等。

征文要求:1、已在全国公开发行人物上发表的论文不再采用;2、提供800字以内结构性摘要,可不需全文,以WORD格式发送至本刊邮箱:jccmisys@sina.cn。邮件主题处请注明“高峰论坛会议征文”,文内写清作者姓名、单位、邮编、手机号码及Email地址。3、会议优秀论文可推荐在《中国临床医学影像杂志》上发表。4、征文截止日期:2016年9月30日(以投稿日期为准)。

联系方式:《中国临床医学影像杂志》编辑部,地址:沈阳市和平区三好街36号

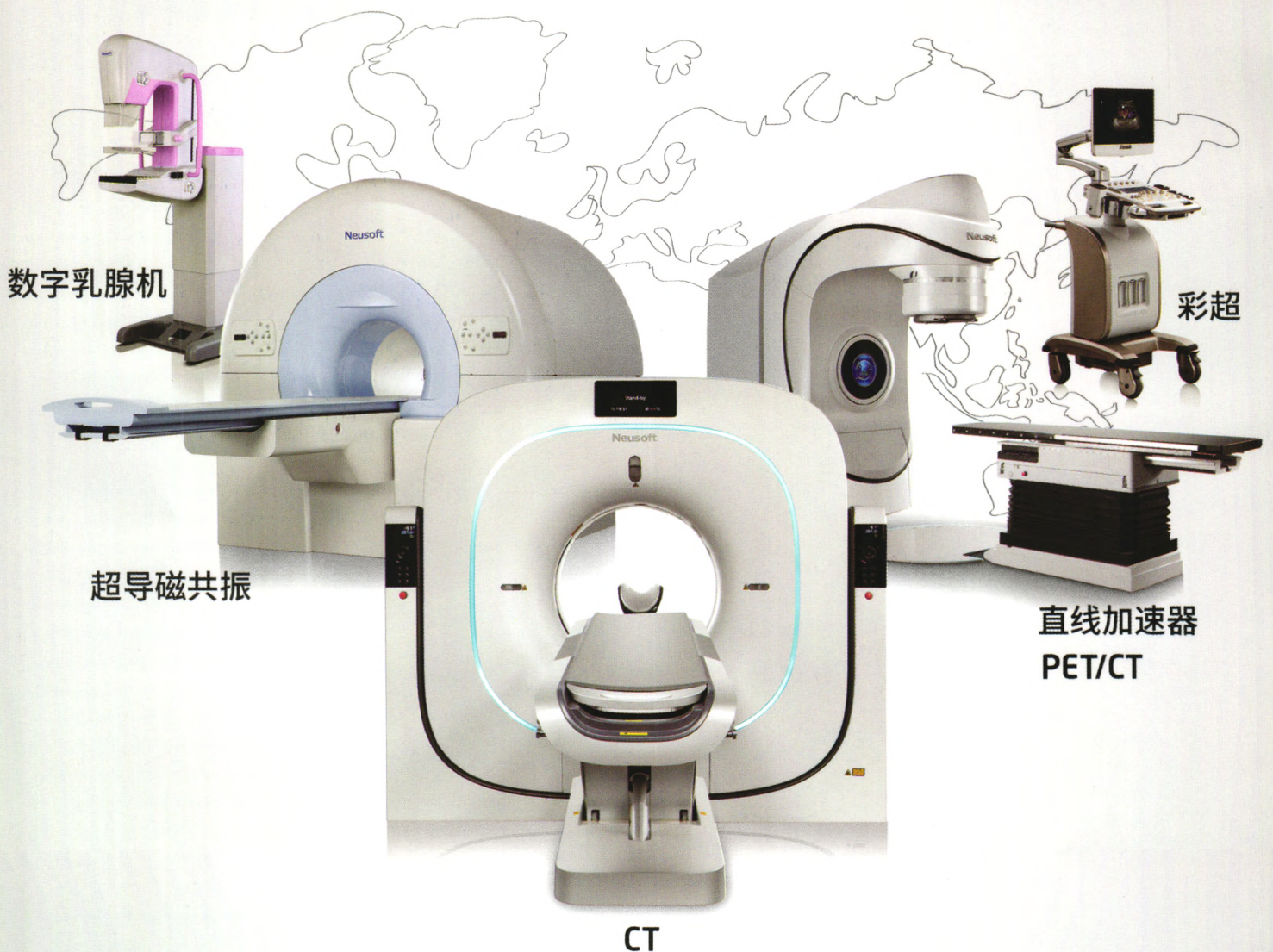
电话:024-23925069,电子信箱:jccmisys@sina.cn。

欢迎各位专家、同行积极投稿并参加会议。《中国临床医学影像杂志》编委、辽宁省医学影像学会理事请积极组稿,并组织人员参加会议。高峰论坛期间同时召开《中国临床医学影像杂志》第五届编委会第二次会议及辽宁省医学影像学会第六届理事会第二次会议,请本刊编委及本学会理事务必参会。

《中国临床医学影像杂志》编辑部

中国制造 东软医疗

全球109个国家, 9000多家医院的共同选择



东软医疗 创新成就价值

放射影像产品 | 常规检查产品 | 放疗与核医学产品

medical.neusoft.com