

中国科技论文统计源期刊
临床医学类核心期刊
俄罗斯《文摘杂志》(AJ)来源期刊
美国《化学文摘》(CA)来源期刊
美国《剑桥科学文摘》(CSA)来源期刊
波兰《哥白尼索引》(IC)来源期刊
英国《科学文摘》(INSPEC)来源期刊

ISSN 1008-1062
CN 21-1381/R
CODEN ZLYYA2



中国临床医学影像杂志

JOURNAL OF CHINA CLINIC MEDICAL IMAGING

第28卷 第1期 2017年1月

Vol. 28 No. 1 Jan. 2017

ISSN 1008-1062



9 771008 106032

中国医科大学

China Medical University

中国临床医学影像杂志

ZHONGGUO LINCHUANG YIXUE YINGXIANG ZAZHI

月刊 1990年5月创刊 第28卷 第1期 2017年1月20日

主管

中华人民共和国国家卫生和
计划生育委员会

主办

中国医学影像技术研究会
中国医科大学

承办

辽宁省医学影像学会
中国医科大学附属盛京医院

编辑出版

《中国临床医学影像杂志》编辑部
110004, 沈阳市和平区三好街36号
电话: (024)23925069
传真: (024)23925069
电子信箱: jccmisy@sina.cn
网址: http://www.zgleyyxzz.org
http://www.jccmi.com.cn

主编

郭启勇

常务副主编

王晓明

副主编

徐克 高培毅 李亚明
李坤成 田捷 田家玮
罗娅红 刘士远 任卫东

编辑部主任

王晓明

广告经营许可证

沈工商广字 2101001500003

印刷

东北印刷厂

发行

国内: 沈阳市邮局
国外: 中国国际图书贸易集团有限公司
(北京 399 信箱, 100048)
国外发行代号: M1483

订购

全国各地邮电局
邮发代号 8-25

邮购

《中国临床医学影像杂志》编辑部
110004, 沈阳市和平区三好街36号
电话: (024)23925069

国内定价

每期 12.00 元, 全年 144.00 元

中国标准刊号

ISSN 1008-1062
CN 21-1381/R

目次

中枢神经影像学

- 3.0T 磁共振的 SWI 和 MRA 对小脑急性缺血性卒中的
血栓形成及责任血管关系研究 许开喜, 陈新建, 左涛生, 等(1)
- 单纯性高热惊厥患儿小脑磁共振波谱成像初探 邹静, 徐爱华(5)
- DTI 对急性颈髓损伤 ASIA 不同残损等级的研究
..... 邹志孟, 都美玲, 李军, 等(8)

头颈部影像学

- 超声对颈部淋巴结性质鉴别及治疗价值的观察 王文莉, 韩灵敏(12)
- 术前及术后 Tg 值变化及 BRAFV600E 突变在甲状腺乳头状癌
近期预后的预测分析 李霜, 刘保平, 常伟, 等(15)
- 超声引导下穿刺细胞检测 Galectin-3 和 CK19 在良、恶性
甲状腺滤泡性肿瘤的表达差异 贾丽琼, 潘炯, 李小强(19)

乳腺影像学

- 三阴性及非三阴性乳腺癌超声、临床病理特征的回顾性分析
..... 贾志莺, 张银华, 冷晓玲, 等(23)

胸部影像学

- 侵袭性肺曲霉菌患者 CT 影像学及肺泡灌洗液半乳甘露聚糖
检测阳性之间关系 龚正, 龚萍, 金柱, 等(27)
- ¹⁸F-FDG PET/CT 在肺内多发病灶穿刺部位选择中的
临床价值 杨超, 丘建桑, 张菱, 等(30)
- 胸部 CT 平扫在诊断慢性高原病中的价值
..... 曹成瑛, 陈红, 王生元, 等(35)

腹部影像学

- 单、双指数模型扩散加权成像鉴别诊断肝脏富血供病变
良恶性的价值 应明亮, 舒锦尔, 潘江峰, 等(39)
- 单源双能 CT 平扫能谱曲线对不典型小肝癌与异常灌注灶
鉴别的价值 徐明哲, 刘爱连, 孙美玉, 等(44)
- IVIM-DWI 在胰腺癌和神经内分泌肿瘤诊断和鉴别中的
应用价值 马婉玲, 赵巍巍, 宦怡, 等(49)
- 直结肠癌 ¹⁸F-FDG PET/CT SUV 与磁共振表观弥散系数
相关性分析 高晶晶, 李绍东, 代岳, 等(55)
- 基于 PI-RADS v2 研究多参数磁共振成像在前列腺癌中的
诊断价值 曾浩, 杨国庆, 付泉水, 等(60)

[期刊基本参数] CN 21-1381/R * 1990 * m * A4 * 1 * zh * P * 12.00 * 5000 * 22 * 2017-01
本刊如有印装质量问题, 请将原杂志寄回编辑部, 由本刊负责调换。

影像技术学

基于全模型迭代重组算法(IMR)在头颈联合动脉CTA双低扫描中的应用 高思喆,张斌,赵福新,等(64)

综述

经颈超声检查鼻咽癌进展 王东林,吴汤娜,景香香(68)

病例报告

Berry综合征产前超声心动图表现1例 缪伟,姜伊娜,王翠翠(48)

原发性肝脏副神经节瘤超声表现1例 李青,曾汪,孙琰(70)

Von Hippel-Lindau(VHL)综合征1例报道并文献复习 仲玲珊,曹振东(71)

原发性尿道透明细胞腺癌1例 吴梦楠,任明达,黄志明,等(73)

阴道斜隔综合征1例并文献复习 贺艾,冯平勇(75)

本刊声明 (ii)

本刊投稿必读 (iv)

《中国临床医学影像杂志》第五届编委会组成名单 (封三)

广告

通用电气药业(上海)有限公司 (封二)

东芝医疗系统(中国)有限公司 (插一)

北京北陆药业股份有限公司 (插二)

富士胶片(中国)投资公司 (插三)

飞利浦(中国)投资有限公司 (插四)

沈阳东软医疗系统有限公司 (封四)

本期责任编辑 王丽萍

本期执行编委 苗延巍 王兴华

本期英文审校 孙洪赞

◁本刊声明▷

本刊已许可中国学术期刊(光盘版)电子杂志社在中国知网及其系列数据库产品中以数字化方式复制、汇编、发行、信息网络传播本刊全文。该社著作权使用费与本刊稿酬一并支付。作者向本刊提交文章发表的行为即视为同意我刊上述声明。

《中国临床医学影像杂志》编辑部

JOURNAL OF CHINA CLINIC MEDICAL IMAGING

Monthly

Established in May 1990

Vol.28, No.9

Jan.20, 2017

Responsible Institution

National Health and Family
Planning Commission of the
People's Republic of China

Sponsor

China Association of Medical
Imaging Technology
China Medical University
Liaoning Medical Imaging
Association
Shengjing Hospital,
China Medical University

Editing and Publishing

Editorial Department of Journal of
China Clinic Medical Imaging
No.36, Sanhao Street, Heping District,
Shenyang 110004, China
Tel: 0086-24-23925069
Fax: 0086-24-23925069
E-mail: jccmisy@sina.cn
Web site: <http://www.zglcxyxzz.org>
<http://www.jccmi.com.cn>

Editor-in-chief

GUO Qi-yong(郭启勇)

Deputy editor-in-chief

WANG Xiao-ming(王晓明)

Vice editor-in-chief

XU Ke, GAO Pei-yi, LI Ya-ming
LI Kun-cheng, TIAN Jie,
TIAN Jia-wei, LUO Ya-hong,
LIU Shi-yuan, REN Wei-dong

Managing director

WANG Xiao-ming(王晓明)

Printing

Dongbei Printing Factory

Overseas Distributor

China International Book Trading
Corporation
P.O.Box 399, Beijing, China
Code No.M1483

Mail-order

Editorial Department of Journal of
China Clinic Medical Imaging
No.36, Sanhao Street, Heping District,
Shenyang 110004, China

CNNS

ISSN 1008-1062
CN 21-1381/R

CONTENTS

Neuroimaging

- Relationship between thrombosis and vascular responsibility in acute cerebellar ischemic stroke by 3.0 Tesla SWI and MRA XU Kai-xi, CHEN Xin-jian, ZUO Tao-sheng, et al(1)
- Preliminary study of cerebellar magnetic resonance spectroscopy on simple febrile convulsion in children ZOU Jing, XU Ai-hua(5)
- The study of DTI in acute cervical spinal injury with different ASIA grades ZOU Zhi-meng, DU Mei-ling, LI Jun, et al(8)

Head and Neck Imaging

- Value of ultrasonography in differential diagnosis and treatment of cervical lymph nodes WANG Wen-li, HAN Ling-min(12)
- The short-term prognosis analysis of papillary thyroid carcinoma under the pre- and post-operation changes of serum thyroglobulin(Tg) and BRAFV600E gene mutation LI Shuang, LIU Bao-ping, CHANG Wei, et al(15)
- Different expression of Galectin-3 and CK19 in benign and malignant follicular thyroid tumors by ultrasound-guided fine needle aspiration JIA Li-qiong, PAN Jiong, LI Xiao-qiang(19)

Breast Imaging

- Retrospective analysis on ultrasonic and clinicopathologic features of triple and non-triple negative breast cancer JIA Zhi-ying, ZHANG Yin-hua, LENG Xiao-ling, et al(23)

Thoracic Imaging

- Relationship of CT imaging features and positive bronchoalveolar galactomannan for invasive pulmonary aspergillosis GONG Zheng, GONG Ping, JIN Zhu, et al(27)
- Clinical value of ¹⁸F-FDG PET/CT in puncture site selection for multiple lung lesions YANG Chao, QIU Jian-rong, ZHANG Ji, et al(30)
- Value of chest plain CT scan in the diagnosis of chronic mountain sickness CAO Cheng-ying, CHEN Hong, WANG Sheng-yuan, et al(35)

Abdominal Imaging

- The value of diffusion-weighted imaging based on monoexponential and biexponential model in differentiating benign and malignant hepatic hypervascular lesions YING Ming-liang, SHU Jin-er, PAN Jiang-feng, et al(39)
- Value of spectrum curve from single-source dual-energy noncontrast CT imaging for identifying atypical small hepatocellular carcinoma from hepatic perfusion disorders XU Ming-zhe, LIU Ai-lian, SUN Mei-yu, et al(44)

- The application value of IVIM-DWI for diagnosing and differentiating pancreatic cancer and neuroendocrine tumor** MA Wan-ling, ZHAO Wei-wei, HUAN Yi, et al(49)
- Correlation of standardized uptake value on fluorodeoxyglucose PET/CT with apparent diffusion coefficient in patients with rectal adenocarcinoma** GAO Jing-jing, LI Shao-dong, DAI Yue, et al(55)
- Value of multiparametric magnetic resonance imaging in prostate cancer detection based on prostate imaging reporting and data system version 2** ZENG Hao, YANG Guo-qing, FU Quan-shui, et al(60)

Imaging Technology

- Application in head-neck CTA based on IMR with low tube voltage and low rate injection of contrast medium** GAO Si-zhe, ZHANG Bin, ZHAO Fu-xin, et al(64)

Review

- The progression of transcervical ultrasonography in nasopharyngeal carcinoma detection** WANG Dong-lin, WU Tang-na, JING Xiang-xiang(68)

Case Report

- Prenatal echocardiographic findings of Berry syndrome: report of one case** MIAO Wei, JIANG Yi-na, WANG Cui-cui(48)
- Ultrasonographic findings of primary liver paraganglioma: report of one case** LI Qing, ZENG Wang, SUN Yan(70)
- Von Hippel-Lindau syndrome: report of one case and literature review** ZHONG Ling-shan, CAO Zhen-dong(71)
- Primary urethral clear cell adenocarcinoma: report of one case** WU Meng-nan, REN Ming-da, HUANG Zhi-ming, et al(73)
- Oblique vaginal septum syndrome: report of one case and literature review** HE Ai, FENG Ping-yong(75)

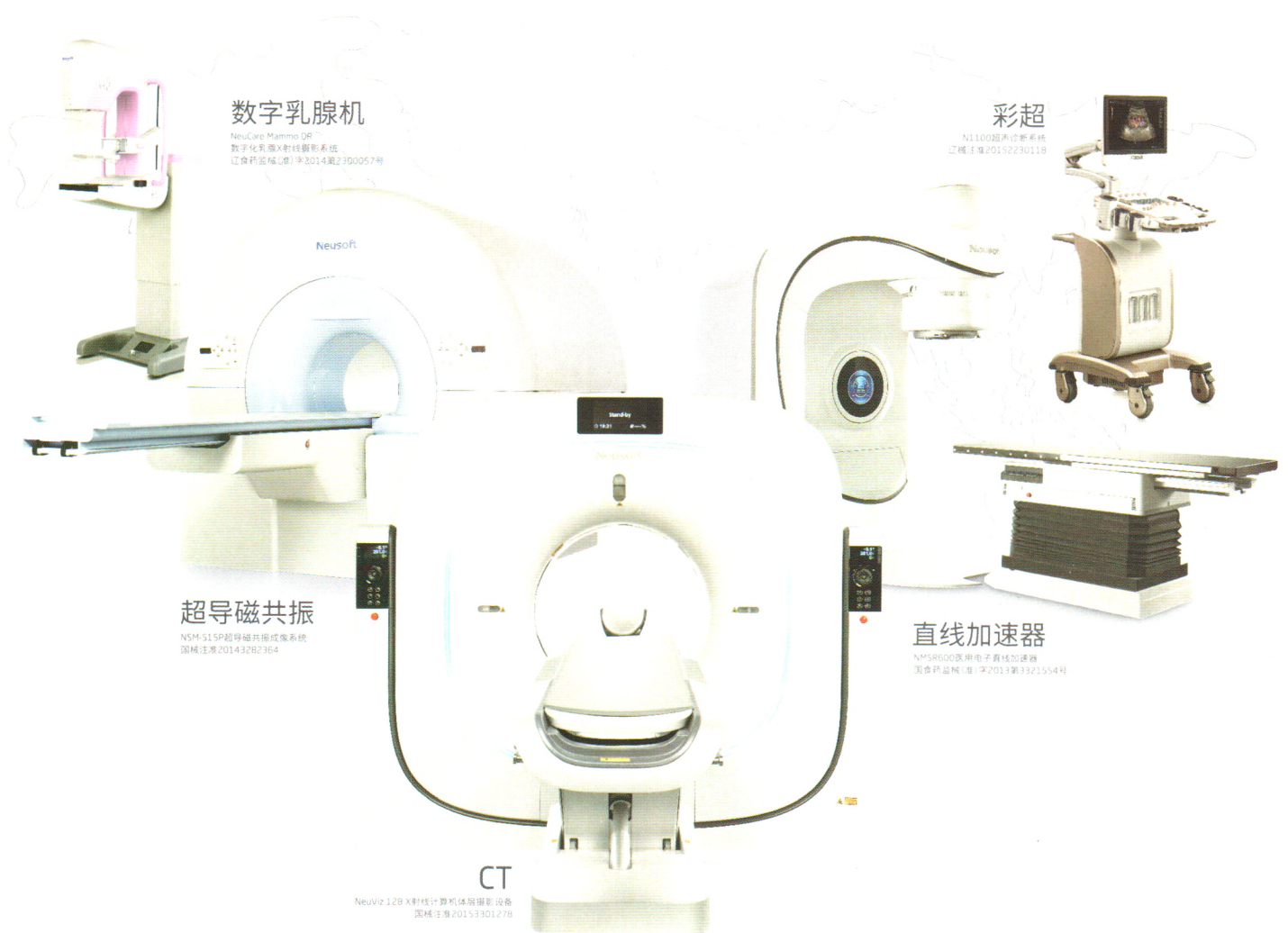
◁本刊投稿必读▷

- 1 本刊为影像学杂志,要求除综述外的所有稿件需均附有典型的影像学图片。未附图片的稿件本刊拒收,直接退稿。
- 2 本刊目前只接收网站在线投稿,不接收其他方式如纸质、光盘、电子邮件投稿。本刊网址:<http://www.jccmi.com.cn> 或 <http://www.zglcyxzz.org>
- 3 初次投稿时需在网上进行个人信息注册,注册时尽量将个人信息添全。其中姓名、单位、通讯地址、邮编、电子邮箱地址、个人移动电话号码为必添项目,本刊拒收以上信息不全的稿件。
- 4 稿件必须以论文第一作者或通讯作者的名义投稿。关于通讯作者的特殊说明:本刊在刊出论文时以作者上传稿件中所标注的通讯作者为通讯作者,如果该通讯作者不负责真实的通讯联系,在添加投稿基本信息时不要将其列为通讯作者,以免消息不畅影响编辑部与作者的联系。
- 5 上传论文时内容要完整,论文中要包含全部作者及作者所属单位,其顺序要与投稿时添加的作者顺序完全一致。论文所附图片应嵌入到文档中一并上传,不要单独上传图片。目前本刊所接收的文档为 word 文档,不要上传 PDF 或压缩形式的文档。
- 6 本刊接收的论文类型分 4 类:论著、短篇论著、综述、病例报告。论著和综述类投稿必须附有中英文摘要,短篇论著类投稿必须附有中文摘要。病例报告类论文不必附中英文摘要。所有类型的论文均需附有中英文题目、中英文作者姓名及中英文作者单位。
- 7 投稿需提供投稿介绍信,请与稿件全文一起上传。介绍信必须使用本刊模板,请到本刊网站首页下载中心下载。
- 8 论文投稿成功后,本刊会在 1~2 个工作日内以电子邮件形式给作者发送收稿回执。如果在查稿系统中已有明确稿号但未收到收稿回执,提示注册时的电子信箱通讯不畅,请电话联系编辑部 024-23925069。
- 9 本刊对每篇稿件收取稿件处理费,论著、短篇论著、综述类投稿每篇 100 元,病例报告类投稿每篇 50 元。稿件处理费在投稿成功并有确定稿件编号后再邮寄。本刊在接收稿件后会发送收稿回执至第一作者或通讯作者的电子信箱。
- 10 本刊审稿时间为从收到稿件处理费起的 2~3 个月。平均刊稿时间为 9~10 个月。对可以刊用的稿件,将根据论文类型、论文篇幅、图表数量、图片是否为彩色等酌收版面费。
- 11 论文发表后,根据篇幅酌付作者稿酬,同时赠送第一作者或通讯作者当期杂志 2 本。

东软医疗

中国制造 服务全球

全球109个国家 9000多家医院的共同选择



沈阳东软医疗系统有限公司

禁忌症及注意事项详见使用说明书 请在医生指导下使用

辽医械广审(文)第2016050038号