


中国科技论文统计源期刊  
临床医学类核心期刊  
俄罗斯《文摘杂志》(AJ)来源期刊  
美国《化学文摘》(CA)来源期刊  
美国《剑桥科学文摘》(CSA)来源期刊  
波兰《哥白尼索引》(IC)来源期刊  
英国《科学文摘》(INSPEC)来源期刊



ISSN 1008-1062  
CN 21-1381/R  
CODEN ZLYYA2



# 中国临床医学影像杂志

JOURNAL OF CHINA CLINIC MEDICAL IMAGING

第29卷 第2期 2018年2月

Vol. 29 No. 2 Feb. 2018

ISSN 1008-1062



中国医科大学  
China Medical University

# 中国临床医学影像杂志

ZHONGGUO LINCHUANG YIXUE YINGXIANG ZAZHI

月刊 1990年5月创刊 第29卷 第2期 2018年2月20日

## 主管

中华人民共和国国家卫生和  
计划生育委员会

## 主办

中国医学影像技术研究会  
中国医科大学

## 承办

辽宁省医学影像学会  
中国医科大学附属盛京医院

## 编辑出版

《中国临床医学影像杂志》编辑部  
110004,沈阳市和平区三好街36号  
电话:(024)23925069  
传真:(024)23925069  
电子信箱:jccmisy@sina.cn  
网址:http://www.zglcyxzz.org  
http://www.jccmi.com.cn

## 主编

郭启勇

## 常务副主编

王晓明

## 副主编

徐克 高培毅 李亚明  
李坤成 田捷 田家玮  
罗娅红 刘士远 任卫东

## 编辑部主任

王晓明

## 广告经营许可证

沈工商广字 2101001500003

## 印刷

东北印刷厂

## 发行

国内:沈阳市邮局

国外:中国国际图书贸易集团有限公司  
(北京399信箱,100048)  
国外发行代号:M1483

## 订购

全国各地邮电局  
邮发代号 8-25

## 邮购

《中国临床医学影像杂志》编辑部  
110004,沈阳市和平区三好街36号  
电话:(024)23925069

## 国内定价

每期12.00元,全年144.00元

## 中国标准刊号

ISSN 1008-1062  
CN 21-1381/R

## 目次

### 中枢神经影像学

MELAS综合征的MRI和ASL及<sup>1</sup>H-MRS特征

..... 吴珂,李锐,马林,等(77)

磁共振CUBE 3D T<sub>2</sub>WI脂肪抑制序列对外伤后

视神经损伤的诊断价值..... 杨靖,周军,黄立新,等(80)

椎管内外节细胞神经瘤的MRI表现..... 唐文兵,李辉,皮厚山,等(83)

### 头颈部影像学

双能量CT评估喉癌喉软骨侵犯的临床价值

..... 李淑娟,韩丹,鲁仁财,等(87)

### 心脏、血管影像学

静息态收缩期心肌灌注成像诊断猪慢性心肌缺血的

可行性研究..... 杨奕婧,侯阳,马跃,等(92)

核素显像评估不同阶段冠心病患者心脏收缩

同步性的研究..... 李婷,李剑明,汪娇,等(97)

### 腹部影像学

ADC值联合磁共振动态增强对前列腺癌伴发

精囊腺侵犯的诊断价值..... 王中娟,吴文娟,姜春娟,等(102)

### 妇产影像学

经会阴三维超声评价女性雌激素水平与肛提肌功能的

相关性..... 邵黎阳,林萍,赵金波,等(105)

超声诊断的胎儿孤立性胆囊未显示的临床预后

..... 张波,杨太珠,朱琦,等(109)

宫颈癌<sup>18</sup>F-FDG PET与MR体积测量一致性探讨的

PET/MR研究..... 鲁玥玥,孙洪赞,马全美,等(112)

三维彩超在评估剖宫产后子宫瘢痕部位妊娠中的应用

..... 刘洁,崔穗丽,柴义青(118)

### 肌肉骨骼影像学

恶性外周神经鞘膜瘤的MRI征象..... 王乾,任翠萍,王姝,等(121)

彩色多普勒超声评价血友病患者早期关节病变的

应用价值..... 高树熹,李建民,王欢(126)

[期刊基本参数] CN 21-1381/R \* 1990 \* m \* A4 \* 77 \* zh \* P \* 12.00 \* 5000 \* 24 \* 2018-02

本刊如有印装质量问题,请将原杂志寄回编辑部,由本刊负责调换。

综述

- 胰腺纤维化的影像诊断现状及研究进展 ..... 刘艳清, 石喻, 郭启勇(130)
- MR 功能成像在肾脏肿瘤中的应用进展 ..... 徐明哲, 刘爱连(133)

短篇论著

- 双时相 ASL 在 DWI 阴性 TIA 诊断中的临床应用价值 ..... 周建国, 符大勇, 孟云, 等(137)
- 彩色多普勒超声床旁引导下腔静脉滤器植入的可行性研究 ..... 安鹏, 尹家保, 杨浩, 等(139)
- 胎儿融合肾的产前超声诊断 ..... 欧阳春艳, 尚宁, 马小燕, 等(142)
- 超声联合血清 CA125 对卵巢癌的诊断价值分析 ..... 王丽华, 陈福美, 仲艳密, 等(144)

病例报告

- 甲状腺滤泡型癌超声表现 1 例 ..... 宋建, 宫梦晓, 张文君, 等(146)
- CTA 诊断左肺下叶体动脉异常供血 1 例 ..... 徐月, 何东, 李欢欢, 等(147)
- 纵隔非典型类癌 1 例 ..... 刘宇佳, 刘海荣, 张林(148)
- 陈旧性宫外孕表现为巨大盆腔包块的 MRI 诊断 2 例 ..... 路涛, 蒲红, 陈光文(149)
- 腓肠肌内神经鞘瘤 1 例 ..... 王军, 赵雷, 范影, 等(151)

本刊投稿必读 ..... (ii)

本刊声明 ..... (iv)

广告

- 通用电气药业(上海)有限公司 ..... (封二)
- 东芝医疗系统(中国)有限公司 ..... (封三)
- 沈阳东软医疗系统有限公司 ..... (封四)

本期责任编辑 阎宁

本期英文审校 段阳

◁本刊投稿必读▷

- 1 本刊为影像学杂志,要求除综述外的所有稿件需均附有典型的影像学图片。未附图片的稿件本刊拒收,直接退稿。
- 2 本刊目前只接收网站在线投稿,不接收其他方式如纸质、光盘、电子邮件投稿。本刊网址:<http://www.jcemi.com.cn> 或 <http://www.zgleyxyxzz.org>
- 3 初次投稿时需在网站上进行个人信息注册,注册时尽量将个人信息添全。其中姓名、单位、通讯地址、邮编、电子邮箱地址、个人移动电话号码为必添项目,本刊拒收以上信息不全的稿件。
- 4 稿件必须以论文第一作者或通讯作者的名义投稿。关于通讯作者的特殊说明:本刊在刊出论文时以作者上传稿件中所标注的通讯作者为通讯作者,如果该通讯作者不负责真实的通讯联系,在添加投稿基本信息时不要将其列为通讯作者,以免消息不畅影响编辑部与作者的联系。
- 5 上传论文时内容要完整,论文中要包含全部作者及作者所属单位,其顺序要与投稿时添加的作者顺序完全一致。论文所附图片应嵌入到文档中一并上传,不要单独上传图片。目前本刊所接收的文档为 word 文档,不要上传 PDF 或压缩形式的文档。
- 6 本刊接收的论文类型分 4 类:论著、短篇论著、综述、病例报告。论著和综述类投稿必须附有中英文摘要,短篇论著类投稿必须附有中文摘要。病例报告类论文不必附中英文摘要。所有类型的论文均需附有中英文题目、中英文作者姓名及中英文作者单位。
- 7 投稿需提供投稿介绍信,请与稿件全文一起上传。介绍信必须使用本刊模板,请到本刊网站首页下载中心下载。
- 8 论文投稿成功后,本刊会在 1~2 个工作日内以电子邮件形式给作者发送收稿回执。如果在查稿系统中已有明确稿号但未收到收稿回执,提示注册时的电子信箱通讯不畅,请电话联系编辑部 024-23925069。
- 9 本刊平均审稿时间为 3 个月。平均刊稿时间为 10 个月。对可以刊用的稿件,将根据论文类型、论文篇幅、图表数量、图片是否为彩色等酌收版面费,800 元/版面,若附有彩图另需加收 1000 元。
- 10 论文发表后,根据篇幅酌付作者稿酬 100~400 元,同时赠送第一作者或通讯作者当期杂志 2 本。

# JOURNAL OF CHINA CLINIC MEDICAL IMAGING

Monthly

Established in May 1990

Vol.29, No.2

Feb.20, 2018

## Responsible Institution

National Health and Family  
Planning Commission of the  
People's Republic of China

## Sponsor

China Association of Medical  
Imaging Technology  
China Medical University  
Liaoning Medical Imaging  
Association  
Shengjing Hospital,  
China Medical University

## Editing and Publishing

Editorial Department of Journal of  
China Clinic Medical Imaging  
No.36, Sanhao Street, Heping District,  
Shenyang 110004, China  
Tel: 0086-24-23925069  
Fax: 0086-24-23925069  
E-mail: jccmisy@sina.cn  
Web site: <http://www.zgleyxyxzz.org>  
<http://www.jccmi.com.cn>

## Editor-in-chief

GUO Qi-yong(郭启勇)

## Deputy editor-in-chief

WANG Xiao-ming(王晓明)

## Vice editor-in-chief

XU Ke, GAO Pei-yi, LI Ya-ming  
LI Kun-cheng, TIAN Jie,  
TIAN Jia-wei, LUO Ya-hong,  
LIU Shi-yuan, REN Wei-dong

## Managing director

WANG Xiao-ming(王晓明)

## Printing

Dongbei Printing Factory

## Overseas Distributor

China International Book Trading  
Corporation  
P.O.Box 399, Beijing, China  
Code No.M1483

## Mail-order

Editorial Department of Journal of  
China Clinic Medical Imaging  
No.36, Sanhao Street, Heping District,  
Shenyang 110004, China

## CNNS

ISSN 1008-1062  
CN 21-1381/R

## CONTENTS

### Neuroimaging

MRI, ASL and <sup>1</sup>H-MRS features of MELAS syndrome

..... WU Ke, LI Rui, MA Lin, et al(77)

Diagnostic value of CUBE 3D T<sub>2</sub>WI fat suppression sequence on  
optic nerve injury after trauma

..... YANG Jing, ZHOU Jun, HUANG Li-xin, et al(80)

MRI manifestations of intraspinal ganglioneuroma

..... TANG Wen-bing, LI Hui, PI Hou-shan, et al(83)

### Head and Neck Imaging

The clinical value of dual-energy CT at evaluation of  
laryngeal cartilage invasion in laryngeal carcinoma

..... LI Shu-juan, HAN Dan, LU Ren-cai, et al(87)

### Heart and Vascular Imaging

Feasibility of the resting systolic myocardial perfusion imaging to  
assess chronic myocardial ischemia using a porcine animal

..... YANG Yi-jing, HOU Yang, MA Yue, et al(92)

Research of radionuclide imaging on assessing ventricular systolic  
synchrony in patients with coronary heart disease in

different stage ..... LI Ting, LI Jian-ming, WANG Jiao, et al(97)

### Abdominal Imaging

The diagnostic value of ADC combined with DCE-MRI in  
prostate cancer and seminal vesicle invasion

..... WANG Zhong-juan, WU Wen-juan, JIANG Chun-juan, et al(102)

### Obstetrical and Gynecological Imaging

Evaluation of the relationship between female estrogen level and  
levator ani muscle function by three-dimensional  
transperineal ultrasonography

..... SHAO Li-yang, LIN Ping, ZHAO Jin-bo, et al(105)

Clinical outcomes after sonographic diagnosis of isolated  
non-visualization of fetal gallbladder

..... ZHANG Bo, YANG Tai-zhu, ZHU Qi, et al(109)

The consistency investigation of PET volume and MR volume  
for the cervical cancer using <sup>18</sup>F-FDG PET/MR

..... LU Yue-yue, SUN Hong-zan, MA Quan-mei, et al(112)

Application of three dimensional color Doppler in the evaluation of  
cesarean scar pregnancy

..... LIU Jie, CUI Wen-li, CHAI Yi-qing(118)

## Musculoskeletal Imaging

- MRI features of malignant peripheral nerve sheath tumor ..... WANG Qian, REN Cui-ping, WANG Shan, et al(121)  
Application value of color Doppler ultrasonography examination on early joint lesion  
in hemophilia patients ..... GAO Shu-xi, LI Jian-min, WANG Huan(126)

## Review

- The imaging in the diagnosis of pancreatic fibrosis: a review ..... LIU Yan-qing, SHI Yu, GUO Qi-yong(130)  
Progress of functional magnetic resonance imaging in renal tumor ..... XU Ming-zhe, LIU Ai-lian(133)

## Short Article

- The two-phase ASL in the clinical application value of DWI negative transient ischemic attack diagnosis  
..... ZHOU Jian-guo, FU Da-yong, MENG Yun, et al(137)  
Feasibility study of color Doppler ultrasound guided inferior vena cava filter placement  
..... AN Peng, YIN Jia-bao, YANG Hao, et al(139)  
Prenatal diagnosis of fetus fused renal by ultrasonography  
..... OUYANG Chun-yan, SHANG Ning, MA Xiao-yan, et al(142)  
Diagnosis value analysis of ovarian cancer by combining ultrasonic with serum CA125  
..... WANG Li-hua, CHEN Fu-mei, ZHONG Yan-mi, et al(144)

## Case Report

- Ultrasonographic features of thyroid follicular carcinoma: report of one case  
..... SONG Jian, GONG Meng-xiao, ZHANG Wen-jun, et al(146)  
CTA diagnosis of abnormal arterial blood supply in lower left pulmonary: report of one case  
..... XU Yue, HE Dong, LI Huan-huan, et al(147)  
Atypical carcinoid tumor of the mediastinum: report of one case  
..... LIU Yu-jia, LIU Hai-rong, ZHANG Lin(148)  
MRI diagnosis of chronic ectopic pregnancy manifested as huge pelvic masses: report of two cases  
..... LU Tao, PU Hong, CHEN Guang-wen(149)  
Neurilemmoma of gastrocnemius: report of one case ..... WANG Jun, ZHAO Lei, FAN Ying, et al(151)

---

## 本刊声明

近期有不法分子仿制本刊网站,诱骗作者在虚假网站上通过电子邮箱投稿,之后骗取钱财,为此,本刊声明如下:

1. 本刊注册网站为 <http://www.zglcyxzz.org> 及 <http://www.jccmi.com.cn>,其他形式的网站均为虚假网站,本刊从未授权其他机构制作运行本刊网站。

2. 本刊目前只接受网站在线投稿,不接受电子邮箱投稿。要求通过邮件投稿者均为虚假网站。本刊唯一电子邮箱: [jccmis@sina.cn](mailto:jccmis@sina.cn)。

3. 本刊只对拟刊出的论文按版面收取版面费,无其他形式的收费。版面费目前均为通过邮局按址汇款,从未要求作者往某个银行卡直接打款。本刊汇款地址:沈阳市和平区三好街36号,《中国临床医学影像杂志》编辑部,邮编110004。

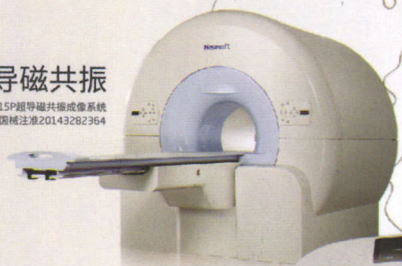《中国临床医学影像杂志》编辑部

# 匠心智造 服务全球

全球110余个国家 9000多家医院的共同选择

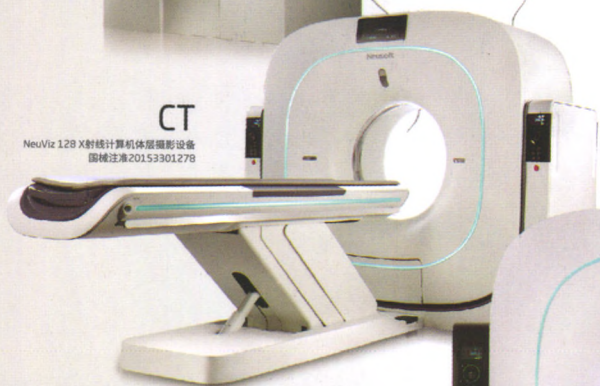## 超导磁共振

NSM-S15P超导磁共振成像系统  
国械注准20143262364



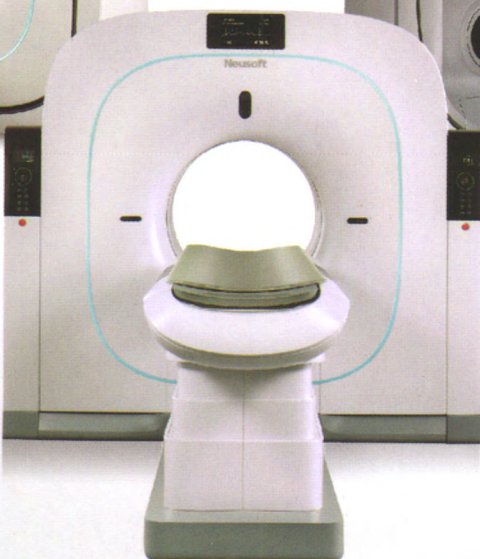## CT

NeuViz 128 X射线计算机断层扫描设备  
国械注准20153301278



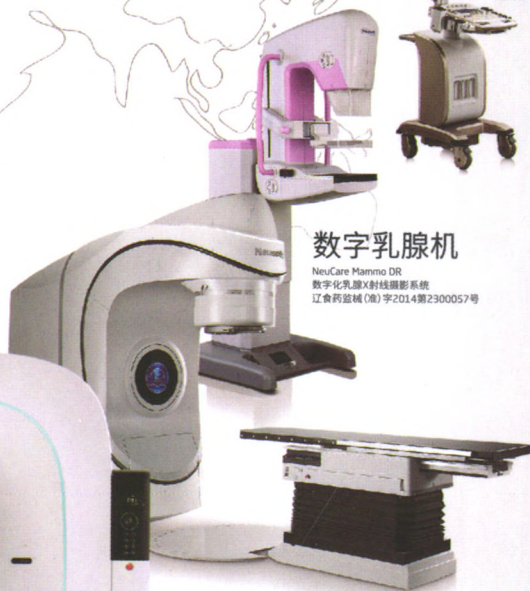## PET/CT

NeuSight PET/CT 64  
正电子发射及X射线计算机断层扫描系统  
国械注准 20163332279



## 数字乳腺机

NeuCare Mammo DR  
数字化乳腺X射线摄影系统  
辽食药监械(准)字2014第2300057号



## 彩超

N1100超声诊断系统  
辽械注准20152230118



## 直线加速器

NMSR600医用电子直线加速器  
国食药监械(准)字2013第3321554号

沈阳东软医疗系统有限公司

禁忌症及注意事项详见使用说明书 请在医生指导下使用

辽医械广审(文)第 2017080129 号