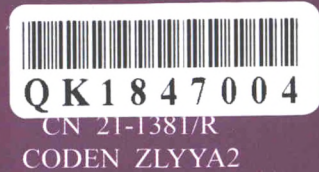

中国科技论文统计源期刊
临床医学类核心期刊
俄罗斯《文摘杂志》(AJ)来源期刊
美国《化学文摘》(CA)来源期刊
美国《剑桥科学文摘》(CSA)来源期刊
波兰《哥白尼索引》(IC)来源期刊
英国《科学文摘》(INSPEC)来源期刊



中国临床医学影像杂志

JOURNAL OF CHINA CLINIC MEDICAL IMAGING

第29卷 第9期 2018年9月

Vol. 29 No. 9 Sep. 2018

ISSN 1008-1062



中国医科大学

China Medical University

中国临床医学影像杂志

ZHONGGUO LINCHUANG YIXUE YINGXIANG ZAZHI

月刊 1990年5月创刊 第29卷 第9期 2018年9月20日

主管

中华人民共和国国家卫生和
计划生育委员会

主办

中国医学影像技术研究会
中国医科大学

承办

辽宁省医学影像学会
中国医科大学附属盛京医院

编辑出版

《中国临床医学影像杂志》编辑部
110004,沈阳市和平区三好街36号
电话:(024)23925069
传真:(024)23925069
电子信箱:jccmisy@sina.cn
网址:http://www.zglcxyxzz.org
http://www.jccmi.com.cn

主编

郭启勇

常务副主编

王晓明

副主编

徐克 高培毅 李亚明
李坤成 田捷 田家玮
罗娅红 刘士远 任卫东

编辑部主任

王晓明

广告经营许可证

沈工商广字 2101001500003

印刷

东北印刷厂

发行

国内:沈阳市邮局
国外:中国国际图书贸易集团有限公司
(北京399信箱,100048)
国外发行代号:M1483

订购

全国各地邮电局
邮发代号 8-25

邮购

《中国临床医学影像杂志》编辑部
110004,沈阳市和平区三好街36号
电话:(024)23925069

国内定价

每期12.00元,全年144.00元

中国标准刊号

ISSN 1008-1062
CN 21-1381/R

目次

中枢神经影像学

超急性期脑梗死大脑中动脉高密度征的综合分析
..... 林惠花,王瑞芳,宁清灵,等(609)

头颈部影像学

SWE技术在小儿先天性肌性斜颈的诊断及非手术治疗
疗效评估中的应用研究 刘娜,张岚,乔鸿飞,等(612)

乳腺影像学

男性乳腺癌的磁共振影像学表现及与炎性肉芽肿的鉴别
..... 何翠菊,贾宇,于韬,等(616)

肺部影像学

肺黏膜相关淋巴组织淋巴瘤的CT、PET/CT表现及预后随访
..... 雷强,李新春,万齐,等(620)

肺内淋巴结薄层CT表现及其与胸膜下相似肺结节的
鉴别诊断 吴光耀,唐丽萍,邓宇,等(624)

心脏、血管影像学

UFPWV技术定量评价动脉粥样硬化模型兔的腹主动脉弹性
..... 任波,贺鹏,唐变,等(629)

高频超声评价2型糖尿病患者股动脉血管重构及其与
中性粒细胞/淋巴细胞比值的相关性 丁阿娜,张宇虹,苏本利(633)

腹部影像学

应用FibroTouch技术评价2型糖尿病患者肝脏脂肪变和
纤维化程度及二者相关性 马丽雪,张宇虹,苏本利(636)

双源CT双能量定量参数评价结肠克罗恩病活动度的
可行性研究 王春龙,韩丹,黄益龙,等(640)

侵袭性血管粘液瘤的影像诊断研究 闫浩,秦幸茹,任莹(645)

妇产影像学

产前超声对11~14孕周胎儿颅脑畸形的诊断价值
..... 邓凤莲,郭燕丽,段灵敏,等(649)

肌肉骨骼影像学

^{99m}Tc-MDP SPECT/CT融合显像诊断痛性足副舟骨
..... 张斌青,宋青凤,郭树农,等(652)

[期刊基本参数] CN 21-1381/R * 1990 * m * A4 * 609 * zh * P * 12.00 * 5000 * 24 * 2018-09
本刊如有印装质量问题,请将原杂志寄回编辑部,由本刊负责调换。

影像技术学

- PET/CT 与 PET/MR 诊断恶性肿瘤的临床对照研究 孙洪赞, 杜思瑶, 辛 军, 等(655)
- 低管电压联合全模型迭代重建技术在下肢动脉 CTA 中的应用 刘 彬, 高思喆, 王传卓, 等(660)

综述

- 冠脉CTA 在冠脉支架评估中的应用进展 王一婧, 杜恒鑫, 侯 阳(664)

短篇论著

- CT 测量硬腭与枕骨斜坡角度对诊断增殖体面容的价值研究 谭克平, 李 严, 李 军(668)
- 儿童结节性硬化症心脏横纹肌瘤超声心动图诊断特点分析 张秉宜, 查运红, 李俊明, 等(670)
- 呋塞米介入 ¹⁸F-FDG PET/CT 双时相显像在宫颈癌复发、转移中的应用价值 胡晓燕, 彭辽河, 李 蕾(672)

病例报告

- 超声诊断头静脉假性静脉瘤 1 例 李燕君, 崔健嫫, 张红环(676)
- 罕见巨大毛发胃石症 1 例 王 峰(677)
- 食管癌术后并发化脓性胆管炎误诊胆囊癌 1 例 任荣荣, 乔 飞, 罗 容, 等(678)
- 无基础病因的肝脏自发性破裂经 TAE 治疗 1 例 赵 莹, 刘爱莲, 牛 森, 等(680)
- 卵巢甲状腺肿 1 例 张翔辰, 王红辉, 曲 博, 等(682)
- 单纯硬脊膜外海绵状血管瘤 3 例 罗欣欣, 耿左军(683)

本刊投稿必读 (ii)

本刊声明 (iv)

《中国临床医学影像杂志》第五届编委会组成名单 (插二)

广告

- 通用电气药业(上海)有限公司 (封二)
- 佳能医疗系统(中国)有限公司 (插一)
- 飞利浦(中国)投资有限公司 (封三)
- 沈阳东软医疗系统有限公司 (封四)

本期责任编辑 王丽萍 本期英文审校 王晓煜

◁本刊投稿必读▷

- 1 本刊为影像学杂志, 要求除综述外的所有稿件需均附有典型的影像学图片。未附图片的稿件本刊拒收, 直接退稿。
- 2 本刊目前只接收网站在线投稿, 不接收其他方式如纸质、光盘、电子邮件投稿。本刊网址: <http://www.jccmi.com.cn> 或 <http://www.zglcyxyzz.org>
- 3 初次投稿时需在网站上进行个人信息注册, 注册时尽量将个人信息添全。其中姓名、单位、通讯地址、邮编、电子邮箱地址、个人手机号码为必添项目, 本刊拒收以上信息不全的稿件。
- 4 稿件必须以论文第一作者或通讯作者的名义投稿。关于通讯作者的特殊说明: 本刊在刊出论文时以作者上传稿件中所标注的通讯作者为通讯作者, 如果该通讯作者不负责真实的通讯联系, 在添加投稿基本信息时不要将其列为通讯作者, 以免消息不畅影响编辑部与作者的联系。
- 5 上传论文时内容要完整, 论文中要包含全部作者及作者所属单位, 其顺序要与投稿时添加的作者顺序完全一致。论文所附图片应嵌入到文档中一并上传, 不要单独上传图片。目前本刊所接收的文档为 word 文档, 不要上传 PDF 或压缩形式的文档。
- 6 本刊接收的论文类型分 4 类: 论著、短篇论著、综述、病例报告。论著和综述类投稿必须附有中英文摘要, 短篇论著类投稿必须附有中文摘要。病例报告类论文不必附中英文摘要。所有类型的论文均需附有中英文题目、中英文作者姓名及中英文作者单位。
- 7 投稿需提供投稿介绍信, 请与稿件全文一起上传。介绍信必须使用本刊模板, 请到本刊网站首页下载中心下载。
- 8 论文投稿成功后, 本刊会在 1~2 个工作日内以电子邮件形式给作者发送收稿回执。如果在查稿系统中已有明确稿号但未收到收稿回执, 提示注册时的电子信箱通讯不畅, 请电话联系编辑部 024-23925069。
- 9 本刊平均审稿时间为 3 个月。平均刊稿时间为 10 个月。对可以刊用的稿件, 将根据论文类型、论文篇幅、图表数量、图片是否为彩色等酌收版面费, 800 元/版面, 若附有彩图另需加收 1000 元。
- 10 论文发表后, 根据篇幅酌付作者稿酬 100~400 元, 同时赠送第一作者或通讯作者当期杂志 2 本。

JOURNAL OF CHINA CLINIC MEDICAL IMAGING

Monthly

Established in May 1990

Vol.29, No.9

Sep. 20, 2018

Responsible Institution

National Health and Family
Planning Commission of the
People's Republic of China

Sponsor

China Association of Medical
Imaging Technology
China Medical University
Liaoning Medical Imaging
Association
Shengjing Hospital,
China Medical University

Editing and Publishing

Editorial Department of Journal of
China Clinic Medical Imaging
No.36, Sanhao Street, Heping District,
Shenyang 110004, China
Tel: 0086-24-23925069
Fax: 0086-24-23925069
E-mail: jccmisy@sina.cn
Web site: <http://www.zglcyxyxzz.org>
<http://www.jccmi.com.cn>

Editor-in-chief

GUO Qi-yong(郭启勇)

Deputy editor-in-chief

WANG Xiao-ming(王晓明)

Vice editor-in-chief

XU Ke, GAO Pei-yi, LI Ya-ming
LI Kun-cheng, TIAN Jie,
TIAN Jia-wei, LUO Ya-hong,
LIU Shi-yuan, REN Wei-dong

Managing director

WANG Xiao-ming(王晓明)

Printing

Dongbei Printing Factory

Overseas Distributor

China International Book Trading
Corporation
P.O.Box 399, Beijing, China
Code No.M1483

Mail-order

Editorial Department of Journal of
China Clinic Medical Imaging
No.36, Sanhao Street, Heping District,
Shenyang 110004, China

CNNS

ISSN 1008-1062
CN 21-1381/R

CONTENTS

Neuroimaging

Comprehensive analysis of the high density of middle cerebral
artery sign in hyperacute cerebral infarction
..... LIN Hui-hua, WANG Rui-fang, NING Qing-ling, et al(609)

Head and Neck Imaging

A study of SWE for the diagnosis of infants congenital muscular
torticollis and its application in assessing the no-surgical
treatment effect LIU Na, ZHANG Lan, QIAO Hong-fei, et al(612)

Breast Imaging

The differential expression of magnetic resonance imaging between
male breast cancer and inflammatory granuloma
..... HE Cui-ju, JIA Yu, YU Tao, et al(616)

Thoracic Imaging

Pulmonary mucosa-associated lymphoid tissue lymphoma:
CT and PET/CT imaging findings and follow-up
..... LEI Qiang, LI Xin-chun, WAN Qi, et al(620)
CT findings of intrapulmonary lymph nodes and its differential
diagnosis with inferior pleural pulmonary nodules
..... WU Guang-yao, TANG Li-ping, DENG Yu, et al(624)

Heart and Vascular Imaging

Experimental study of Ultrafast pulse wave velocity technology in
quantitative evaluation of abdominal aortic elasticity in
atherosclerotic rabbit models
..... REN Bo, HE Peng, TANG Wen, et al(629)
Evaluation of remodeling of femoral artery and its correlation with
neutrophil to lymphocyte ratio in patients of type 2 diabetes
mellitus by high-frequency ultrasonography
..... DING A-na, ZHANG Yu-hong, SU Ben-li(633)

Abdominal Imaging

Evaluation of liver steatosis and fibrosis in patients of type 2
diabetes mellitus and correlation between liver
steatosis and fibrosis by FibroTouch technique
..... MA Li-xue, ZHANG Yu-hong, SU Ben-li(636)
Feasibility study of dual-source CT dual-energy quantitative
parameters evaluation of colon Crohn's disease activity
..... WANG Chun-long, HAN Dan, HUANG Yi-long, et al(640)
Imaging diagnosis research of aggressive angiomyxoma
..... YAN Hao, QIN Xing-ru, REN Ying(645)

Obstetrical and Gynecological Imaging

The diagnostic value of prenatal ultrasound for fetal brain malformations during 11~14 weeks of gestation DENG Feng-lian, GUO Yan-li, DUAN Ling-min, et al(649)

Musculoskeletal Imaging

^{99m}Tc-MDP SPECT/CT fusion in diagnosis of painful accessory navicular bone ZHANG Bin-qing, SONG Qing-feng, GUO Shu-nong, et al(652)

Imaging Technology

Comparison of whole-body PET/CT and PET/MR in clinical diagnosis of malignant tumors SUN Hong-zan, DU Si-yao, XIN Jun, et al(655)

Application of lower extremity CT angiography with low tube voltage and iterative model reconstruction LIU Bin, GAO Si-zhe, WANG Chuan-zhuo, et al(660)

Review

Application progress of coronary CTA in stent evaluation WANG Yi-jing, DU Heng-xin, HOU Yang(664)

Short Article

Value of CT measurement of angle between hard palate and clivus in the diagnosis of adenoid face TAN Ke-ping, LI Yan, LI Jun(668)

Echocardiography diagnosis of cardiac rhabdomyoma in tuberous sclerosis of children ZHANG Bing-yi, ZHA Yun-hong, LI Jun-ming, et al(670)

Clinical Value of Furosemide intervention on PET/CT imaging for detecting recurrence and metastasis of cervical cancer HU Xiao-yan, PENG Liao-he, LI Lei, et al(672)

Case Report

Diagnosis of venous pseudo-aneurysm of cephalic vein with ultrasonography: report of one case LI Yan-jun, CUI Jian-chang, ZHANG Hong-huan(676)

Huge hair gastrolithiasis: report of one case WANG Feng(677)

Concurrence of suppurative cholecystitis after esophageal cancer surgery misdiagnosed as gallbladder cancer: report of one case REN Rong-rong, QIAO Fei, LUO Rong, et al(678)

Spontaneous liver rupture without underlying cause via TAE treatment: report of one case ZHAO Ying, LIU Ai-lian, NIU Miao, et al(680)

Struma ovarii: report of one case ZHANG Xiang-chen, WANG Hong-hui, QU Bo, et al(682)

Pure spinal epidural cavernous hemangiomas: report of three cases LUO Xin-xin, GENG Zuo-jun(683)

本刊声明

近期有不法分子仿制本刊网站,诱骗作者在虚假网站上通过电子邮箱投稿,之后骗取钱财,为此,本刊声明如下:

1. 本刊注册网站为 <http://www.zglcyxyzz.org> 及 <http://www.jccmi.com.cn>,其他形式的网站均为虚假网站,本刊从未授权其他机构制作运行本刊网站。

2. 本刊目前只接受网站在线投稿,不接受电子邮箱投稿。要求通过邮件投稿者均为虚假网站。本刊唯一电子邮箱: jccmisy@sina.cn。

3. 本刊只对拟刊出的论文按版面收取版面费,无其他形式的收费。版面费目前均为通过邮局按址汇款,从未要求作者往某个银行卡直接打款。本刊汇款地址:沈阳市和平区三好街36号,《中国临床医学影像杂志》编辑部,邮编110004。

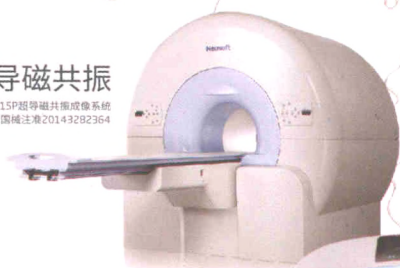《中国临床医学影像杂志》编辑部

匠心智造 服务全球

全球110余个国家 9000多家医院的共同选择

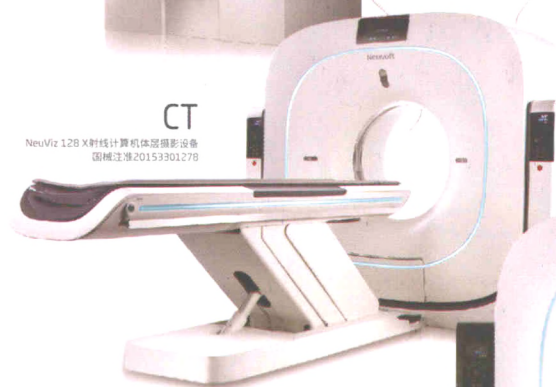
超导磁共振

NSM-S15P超导磁共振成像系统
国械注准20143282364



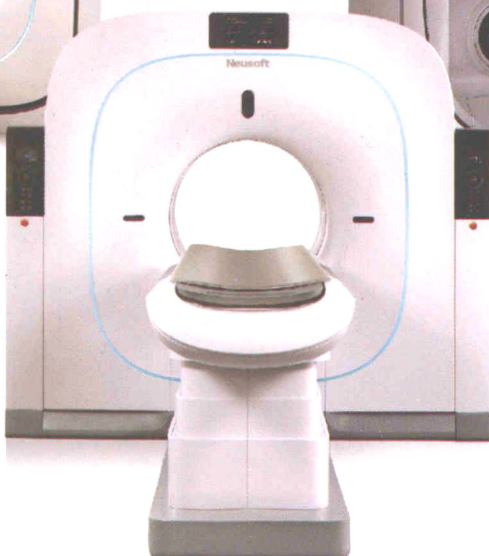CT

NeuViz 128 X射线计算机断层摄影设备
国械注准20153301278



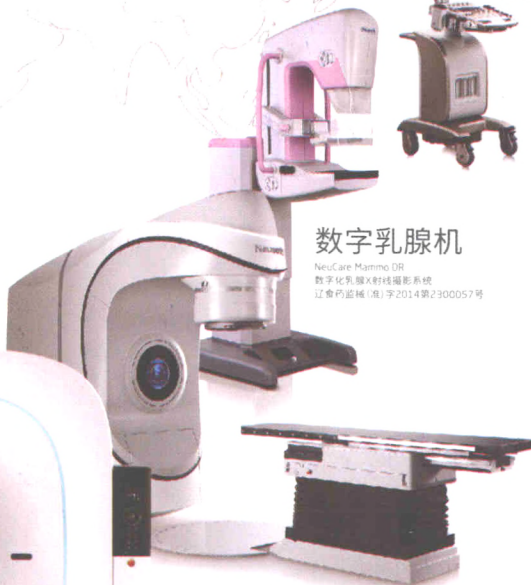PET/CT

NeuSight PET/CT 64
正电子发射及X射线计算机断层成像系统
国械注准20163332279



数字乳腺机

NeuCare Mammo DR
数字化乳腺X射线摄影系统
辽食药监械(准)字2014第2300057号



直线加速器

NMSR600医用电子直线加速器
国食药监械(准)字2013第321554号

彩超

N1100超声诊断系统
辽械注准20152230118



沈阳东软医疗系统有限公司

禁忌症及注意事项详见使用说明书 请在医生指导下使用

辽医械广审(文)第2017080129号