



浙江中西医结合杂志[®]

Zhejiang Zhongxiyi Jiehe Zazhi

ZHEJIANG JOURNAL OF INTEGRATED TRADITIONAL CHINESE AND WESTERN MEDICINE

2018年3月 第28卷 第3期 Vol.28 No.3 March 2018

目次

名老中医经验

- 宋康“肺鼻同治”治疗哮喘经验 马霜霜 杨珺超 潘俊杰等(169)
- 周郁鸿治疗慢性纯红细胞再生障碍性贫血经验 孙 晓 王 博 周郁鸿(171)
- 姚新苗针药并用治疗颈肩综合征经验 陈贤彪 葛林璞 林晓芳等(173)

论 著

- 大容量血液滤过对重型颅脑损伤患者脑保护作用的研究 孟建标 赖志珍 胡马洪等(175)
- 大黄酸对非酒精性脂肪肝病模型大鼠干预作用及
对血清 IL-1 β 、IL-6 的影响 吕媛琳 刘晨晨 刘 慧等(180)
- 二氢杨梅素对顺铂体外抗乳腺癌作用的干预及其机制研究 胡蓉蓉 徐广涛(184)
- 贴壁法与悬浮法诱导人胚胎干细胞分化为心肌细胞的对比研究 李献帅 陈献国 楼 洋等(188)

经验交流

- 葛根芩连五炭汤联合柳氮磺吡啶结肠溶胶囊治疗活动期
溃疡性结肠炎临床观察 柴树人 杜学宏 周晓青(191)
- UGT1A1 基因多态性与伊立替康治疗结直肠癌疗效
及安全性的关系 王 琼 肖葛琼 尉理梁(193)
- 复方海蛇胶囊辅治阿尔茨海默病早发型痴呆精神行为
症状临床观察 余珊珊 祝云龙 王 梅等(197)
- 舒血宁注射液对重症急性胰腺炎肠黏膜屏障功能的影响 胡碧群 包贯虹 鲁海燕等(200)
- 中西医治疗中青年囊内型股骨颈骨折疗效观察 傅科上 盛 放 任国林(203)
- 加味桂枝汤联合红蓝光治疗寻常型痤疮疗效及
对痤疮丙酸杆菌的影响 徐 唯 熊 雪 陈柴棋等(205)
- 前外侧入路治疗累及后外侧区胫骨平台骨折疗效观察 余海平 熊良平(208)
- 绝经后女性冠心病患者雌激素水平与血型、血脂相关研究 吴聪聪 李开军 吴伟东等(210)





浙江中西医结合杂志®

Zhejiang Zhongxiyi Jiehe Zazhi

ZHEJIANG JOURNAL OF INTEGRATED TRADITIONAL CHINESE AND WESTERN MEDICINE

2018年3月 第28卷 第3期 Vol.28 No.3 March 2018

目次

名老中医经验

- 宋康“肺鼻同治”治疗哮喘经验 马霜霜 杨珺超 潘俊杰等(169)
- 周郁鸿治疗慢性纯红细胞再生障碍性贫血经验 孙 晓 王 博 周郁鸿(171)
- 姚新苗针灸并用治疗颈肩综合征经验 陈贤彪 葛林璞 林晓芳等(173)

论 著

- 大容量血液滤过对重型颅脑损伤患者脑保护作用的研究 孟建标 赖志珍 胡马洪等(175)
- 大黄酸对非酒精性脂肪肝病模型大鼠干预作用及
对血清 IL-1 β 、IL-6 的影响 吕媛琳 刘晨晨 刘 慧等(180)
- 二氢杨梅素对顺铂体外抗乳腺癌作用的干预及其机制研究 胡蓉蓉 徐广涛(184)
- 贴壁法与悬浮法诱导人胚胎干细胞分化为心肌细胞的对比研究 李献帅 陈献国 楼 洋等(188)

经验交流

- 葛根芩连五炭汤联合柳氮磺吡啶结肠溶胶囊治疗活动期
溃疡性结肠炎临床观察 柴树人 杜学宏 周晓青(191)
- UGT1A1 基因多态性与伊立替康治疗结直肠癌疗效
及安全性的关系 王 琼 肖葛琼 尉理梁(193)
- 复方海蛇胶囊辅治阿尔茨海默病早发型痴呆精神行为
症状临床观察 余珊珊 祝云龙 王 梅等(197)
- 舒血宁注射液对重症急性胰腺炎肠黏膜屏障功能的影响 胡碧群 包贯虹 鲁海燕等(200)
- 中西医治疗中青年囊内型股骨颈骨折疗效观察 傅科上 盛 放 任国林(203)
- 加味桂枝汤联合红蓝光治疗寻常型痤疮疗效及
对痤疮丙酸杆菌的影响 徐 唯 熊 雪 陈柴棋等(205)
- 前外侧入路治疗累及后外侧区胫骨平台骨折疗效观察 余海平 熊良平(208)
- 绝经后女性冠心病患者雌激素水平与血型、血脂相关研究 吴聪聪 李开军 吴伟东等(210)



浙江中西医结合杂志®

2018年3月 第28卷 第3期

3月20日 出版

主管

浙江省卫生和计划生育委员会

主办

浙江省中西医结合学会

浙江省中西医结合医院

主编 何革

编辑出版

浙江中西医结合杂志社

地址

杭州市环城东路208号

邮政编码 310003

电话 (0571)85186890

(0571)56109531

邮箱 zj85186890@126.com

印刷者

杭州日报报业集团

盛元印务有限公司

国内发行

浙江省报刊发行局

国外发行

中国国际图书贸易总公司

(北京399信箱)

订购

全国各地邮局

刊号

ISSN 1005-4561

CN 33-1177/R

国内邮发代号 32-112

国外邮发代号 5330(MO)

国内定价 8.00元

网址

http://zjzxy.alljournal.com.cn:8080

或登陆杭州市红十字会医院网站

www.hzhhy.com 链接进入

2018年版权归属浙江中西医结合杂志

稿件一旦刊用,其专有出版权和网络传播权即被授予本刊。本刊刊出的所有文章不代表本刊编辑部的观点。若作者对此有异议,请在来稿时声明。如有印刷、装订质量问题,请向本刊编辑部调换。

甲状腺细针穿刺细胞学检查对鉴别诊断甲状腺

TI-RADS4类结节的临床研究 周利杰 邵佳娴 张惠等(213)

多层螺旋CT检查对淋巴细胞间质性肺炎

的诊断价值 魏湘(215)

临床报道

强力定眩片联合拉西地平片治疗肝阳上亢型

高血压疗效观察 黄陈敏 周洪武 钟志明(219)

单气囊小肠镜治疗家族性腺瘤性息肉病

术后患者1例 杨伟林 吴玲云 张烁(221)

胃肠超声造影检查在胃底静脉曲张诊断中

的应用价值 王文元(223)

链霉菌蛋白酶联合碳酸氢钠在老年患者胃镜

检查中的应用价值 陈礼鹏 冯玉良 王卫峰等(225)

锡类散糊治疗唇周湿疹疗效观察 刘小华(227)

PVP碘湿敷对血透患者半永久血液透析

导管周围皮肤感染的疗效 吴庆峰 陈影 盛美华(229)

脑神经节细胞胶质瘤的MRI表现 ... 王能 董飞 李倩等(231)

超声实时引导下置管引流术在腰椎结核伴腰大肌

脓肿治疗中的应用研究 闻波平 杨高怡 孟君等(233)

学术探讨

从“瘀”探讨痹证分期治疗 兰健 李荣群(235)

调查研究

浙江省黄岩地区企业退休职工空腹血糖水平

现状分析 吴正海(238)

浙北地区上尿路结石中医证型与偏颇体质的

相关性研究 钱乐 马寅锋 张翔等(240)

丹栀逍遥丸辅治肝郁型多囊卵巢综合征

Meta分析 江伟华 石明晴(243)

综述

中医药对慢性乙型肝炎免疫调控的研究

进展 傅燕燕 来杰峰 程贤文等(248)

桑黄活性成分的药理作用研究

进展 江湖大川 揭晓 吴丹麦等(251)

中医药防治雾霾致病的研究进展 刘磊 钱钧 臧敏(254)

其他

本刊撰稿要求 (179)

稿约 (237)

资讯 (183,187,218,插页)

责任编辑 杨欣

ZHEJIANG JOURNAL OF INTEGRATED TRADITIONAL CHINESE AND WESTERN MEDICINE

Vol.28 No.3 March 2018

Sponsor

Zhejiang Association of Integrated
Traditional Chinese and Western
Medicine
Zhejiang Province Hospital of
Integrated Traditional Chinese and
Western Medicine

Chief Editor HE Ge

Editor

Editorial Board of Journal of Zhejiang
Integrated Traditional Chinese and
Western Medicine
208 Huan Cheng Dong Road,
Hangzhou, 310003, China

Printing

Hangzhou Daily Press group
Shengyuan Printing CO., Ltd

Domestic Distributor

Local Post Offices

Overseas Distributor

China International Book Trading
Corporation
P.O. Box 399, Beijing, China
Code No. M5330

Tel 86-571-56109531 85186890

E-mail zj85186890@126.com

Web site

<http://zjzxy.alljournal.com.cn:8080>
<http://www.hzhhy.com>

CSSN

ISSN 1005-4561
CN 33-1177/R

Copyright©2018 by the Zhejiang Journal
of Integrated Traditional Chinese and
Western Medicine

The exclusive right to publish the article
and the right to publish the article
through information network are autho-
rized to the Zhejiang Journal of Integrated
Traditional Chinese and Western Medi-
cine when an article is published. All
articles published represent the opinions
of the authors, do not reflect the official
policy of the editorial department. If the
authors raise objections to the terms, they
should submit a statement along with
their manuscripts.

For any printing or bookbinding pro-
blem, customers should contact the edi-
torial department.

CONTENTS IN BRIEF

Experience of Famous Senior TCM Physicians

TCM Physician SONG Kang's Experience on Treatment of Asthma
in a Chinese Medical Principle "Symptoms from the Lung and
the Nose are treated at the same time "

..... MA Shuangshuang, YAN Junchao, PAN Junjie, *et al*(169)

TCM Physician ZHOU Yuhong's Experience on Treatment of
Chronic Pure Red-cell Anemia

..... SUN Xiao, WANG Bo, ZHOU Yuhong(171)

TCM Physician YAO Xinmiao's Experience on Treatment of the
Neck, Shoulder, and Arm Syndrome with Needles and Herbs

..... CHEN Xianbiao, GE Linpu, YAO Xinmiao(173)

Original Articles

Protective Effect of High Volume Hemofiltration on the Treatment
of Severe Brain Trauma

..... MENG Jianbiao, LAI Zhizhen, HU Mahong, *et al*(175)

Effect of Rhein on Serum IL-1 β and IL-6 in Rats with
Non-alcoholic Fatty Liver Disease

..... LV Yuanlin, LIU Chenchen, LIU hui, *et al*(180)

Dihydromyricetin Enhances the Cytotoxicity of Cisplatin to Breast
Cancer Through Inhibiting the SIRT1/ROS/JNK Pathway

..... HU Rongrong, XU Guangtao(184)

Comparative Study of Directional Differentiation into Cardiomyocytes
of Human Embryonic Stem Cells by Adherence Method and
Suspension Method

..... LI Xianshuai, CHEN Xianguo, LOU Yang, *et al*(188)

Experience Communication

Effect of Gegenqinlianwutan Decoction Combined with Sulfasaiazine
Colonosoluble Capsules on Treatment of Active Ulcerative Colitis

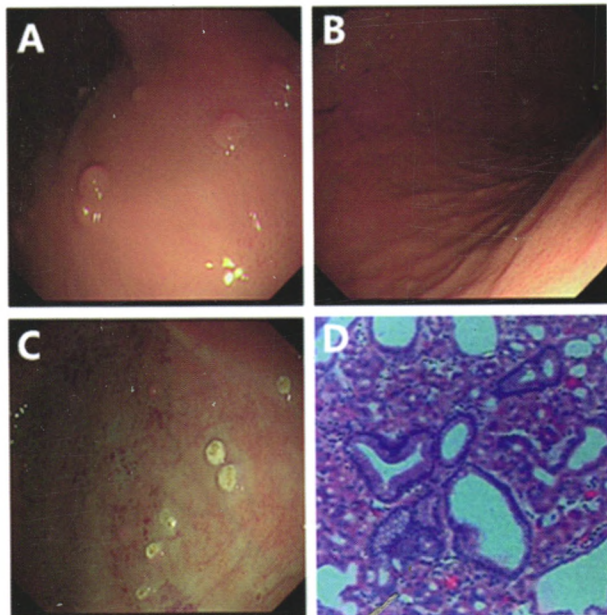
..... CHAI Shuren, DU Xuehong, ZHOU Xiaochun(191)

Relationship Between UGT1A1 Gene Polymorphism and the
Efficacy of Irinotecan in Treatment of Colon Cancer

..... WANG Qiong, XIAO Geqiong, WEI Liliang(193)

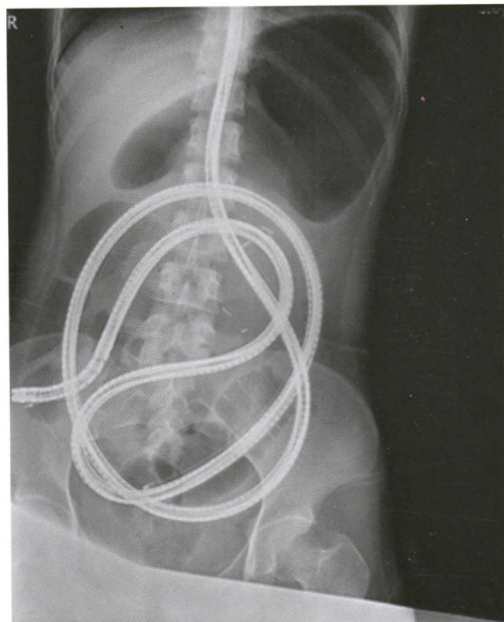
单气囊小肠镜治疗家族性腺瘤性息肉病术后患者 1 例

(正文见第 221 页)



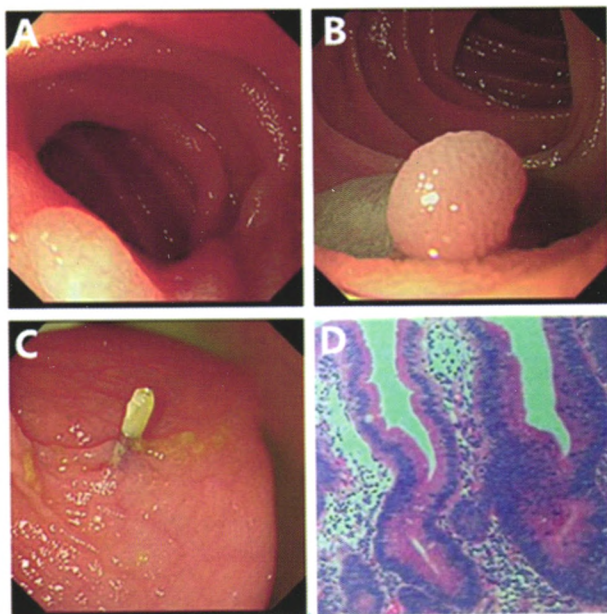
A: 胃底部可见多发米粒至黄豆大小息肉; B: 胃体部可见多发米粒大小息肉, 并予一处活检; C: APC 处理后创面; D: 病理提示: “胃体”增生性息肉

图 1 “经口”小肠镜胃部图像



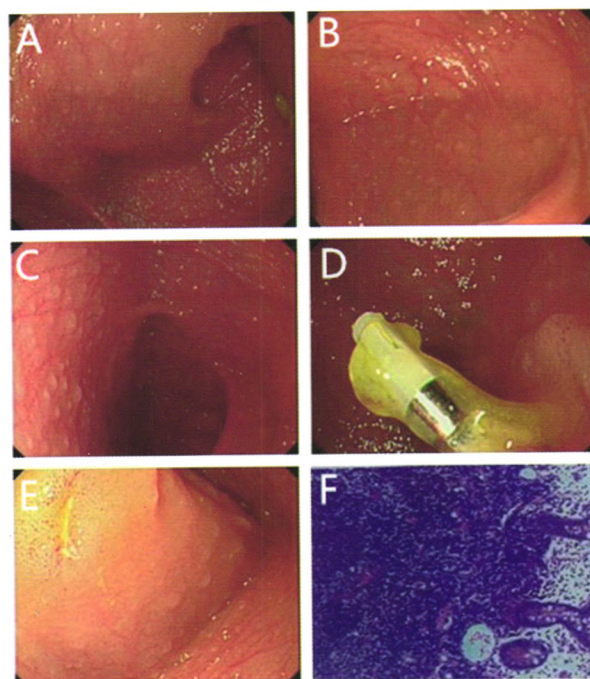
床边腹部平片提示镜身至回盲部

图 2 X 线图像



A: 第二组小肠可见一处 0.5×0.6cm 大小息肉样隆起; B: 基底注射亚甲蓝至黏膜抬起; C: 圈套器圈除后予钛夹夹闭创面; D: 病理提示: “空肠”管状绒毛状腺瘤伴腺上皮低级别上皮内瘤变(HE ×100)

图 3 “经口”小肠镜小肠图像



A: 可见两侧抢到; B 沿一侧腔道行“经肛”小肠镜检查, 可见较多巴滤泡增生; C: 沿另一侧腔道行“经肛”小肠镜检查, 淋巴滤泡增生较前减少; D: 沿两侧腔道进镜均至钛夹标记处; E: 沿第二腔道进镜时可见一处浅溃疡; F: 病理提示“回肠末端”黏膜慢性炎伴淋巴组织增生(HE ×100)

图 4 “经肛”小肠镜检查图像