

中国实用医刊®

CHINESE JOURNAL OF PRACTICAL MEDICINE

半月刊 1974年1月创刊 第44卷 第11期 2017年6月10日出版

主 管

中华人民共和国国家卫生和
计划生育委员会

主 办

中华医学会
100710 北京市东四西大街42号

编 辑

中国实用医刊编辑委员会
450003 郑州市经三路七号
电话:(0371)65920096 传真:65955277
Email: zgsyyk@163.com
http://www.medline.org.cn

出 版

《中华医学杂志》社有限责任公司
100710,北京市东四西大街42号
电话(传真):(010)85158180
Email:office@cma.org.cn

总编辑 秦 省

编辑部主任 李木旺

电 话:(0371)65955277

印 刷

河南省卫生厅青年印刷厂

发 行

范围:公开
国内:河南省邮政报刊发行局
国外:中国国际图书贸易总公司
(北京399信箱,100044)
代号 M6165

订 购

全国各地邮政局(所)
邮政代号:36-23

邮 购

中国实用医刊编辑部

定 价

每期10.00元 全年240元

中国标准连续出版物号

ISSN 1674-4756
CN 11-5689/R

2017年版权归中华医学会所有

除非特别声明,本刊刊出的所有文章不
代表中华医学会和本刊编委会的观点

本刊如有印装质量问题,请向本刊编辑
部调换 万方数据

目 次

· 论 著 ·

晚期食管鳞癌一线化疗的疗效与血清低密度

脂蛋白水平的回顾性分析…………… 蔡亚飞 陆士新 张伟杰 等(1)

老年食管癌患者60例应用卡培他滨联合放射治疗的

疗效及不良反应分析…………… 王素娥(4)

吉西他滨诱导化疗后放疗同步联合卡培他滨与单用放疗

同步联合卡培他滨治疗局部进展期胰腺癌的疗效比较…………… 雷廷(7)

替罗非班对ST段抬高型心肌梗死伴心律失常急诊经皮冠状动脉介入

治疗中TIMI血流及心电图的影响…………… 李伟 胡红超(10)

促肾上腺皮质激素释放激素结合蛋白用于肝癌患者的

诊断价值…………… 黄宇博 蒋振华 马曼茹 等(13)

替诺福韦酯治疗慢性乙型肝炎初治和核苷类似物

经治耐药患者48周的疗效分析…………… 李国涛 臧珂(16)

舒血宁联合磷酸肌酸钠治疗急性一氧化碳中毒患者的

疗效及对其缺血修饰白蛋白水平的影响…………… 张俊豪(20)

阿司匹林联合氯吡格雷治疗短暂性脑缺血发作的临床疗效

及对患者血清CRP、神经功能缺损程度的影响…………… 丁彦博(23)

缺血性卒中早期神经功能恶化患者危险因素分析…………… 徐红强 王艳玲(27)

帕罗西汀联合奥氮平治疗首发老年抑郁症患者的疗效

及其对认知功能的影响…………… 谢拥军(29)

急性脑血管病诱发肌阵挛14例临床分析…………… 胡晓英 马隆吉(33)

48例复发性多软骨炎的临床特点及治疗效果分析

…………… 魏楠 贾红霞 王浩然 等(36)

接尘工人和尘肺患者诱导痰细胞内mRNA表达量测定

…………… 杨宝军 王桂芝 王婧华 等(39)

电切镜鞘辅助肾镜气压弹道碎石治疗膀胱结石的临床效果…………… 岳永俊(43)

3D 打印技术辅助下微创手术治疗复杂骨盆骨折	郭永红 王文革 李仕臣 等(45)
纳米炭在乳腺癌改良根治术中的临床意义	刘汇明 丁洪华 刘世江 等(48)
曼月乐和安宫黄体酮治疗围绝经期异常子宫出血的疗效对比	李婷婷(51)
氨甲环酸配合宫腔水囊治疗前置胎盘剖宫产产后出血的临床研究	马瑶 贾红梅 陈斌(53)
无痛分娩对降低剖宫产率的价值及对剖宫产指征的影响	郑庆艾(56)
二次剖宫产术中放置吉妮柔适固定式宫内节育器的临床研究	徐雪花 吕绍勋 刘倩晨 等(59)
不同剂型黄体酮治疗功能性子宫出血患者临床效果观察	刘小芹(63)
儿童免疫性血小板减少症 280 例临床特征分析	王西阁 任瑞芳 赵雪莲 等(66)
不同程度 HIE 患儿脏器功能损害情况及其对预后影响的分析	李杏红(70)
磷酸肌酸钠辅助治疗新生儿缺氧缺血性心肌损害的疗效及其血清白细胞介素-6 与心肌酶的影响	张晋雷(73)
锌硒制剂及葡萄糖酸锌治疗小儿抗生素相关性腹泻的疗效对比	张晓俐 严海燕(76)
多巴酚丁胺联合不同剂量多巴胺应用对重症肺炎患儿血清炎症因子水平、免疫因子水平的影响	张建青(78)
间接下肢 CT 静脉成像与下肢静脉加压超声对诊断下肢深静脉血栓的价值分析	李卫芹(82)
成人四脑室毛细胞型星形细胞瘤的磁共振诊断及鉴别诊断	徐晓娜 史大鹏 张艳秋(86)
喜炎平与阿维 A 胶囊联合治疗斑块型银屑病的疗效及其对趋化因子 RANTES 及 MCP-1 的影响	段振忠(89)
荧光定量 PCR 法与涂片抗酸染色对胸水结核杆菌的诊断价值	朱丽萍(92)
p57kip-2 和 HSP90 α 在前列腺癌中的表达及其临床意义	李旭祥 黄柳娜(95)
超敏 C-反应蛋白在老年糖尿病合并心绞痛患者中的临床价值	肖童 胡天勇 刘媛(99)
他克莫司对激素抵抗型肾病综合征患者 Th1/Th2 平衡失调及机体自身免疫的影响	张胜志(101)
根管填充氢氧化钙糊剂联合根管治疗术对牙髓病及根尖周炎患者血清炎症因子水平的影响	陈凤兰(105)
负压封闭引流在口腔颌面间隙感染中的应用	解晨露 李春梅 孙强 等(108)
· 短篇论著 ·	
SWI 在颅内毛细血管扩张症诊断中的应用	石凯 郭春锋(111)
超声联合磁共振成像在产前胎盘植入诊断中的价值研究	刘智霞(114)
盆底低频电刺激治疗联合生物反馈对宫颈癌术后盆底功能障碍的随机对照研究	苏莹 李梦竹 张菊新(116)
· 中西医结合 ·	
生脉注射液联合复方丹参注射液对冠心病慢性心力衰竭患者血清中 ET-1 和 NPY 的影响	孙英浩(119)
百令胶囊联合左卡尼汀对慢性肾功能不全患者肾功能及糖脂代谢的影响	刘玉东(121)
桂枝茯苓胶囊对内膜异位症患者异位内膜间质细胞增殖及 Ang-2 水平的影响	刘玖玖(124)
· 病例报告 ·	
淋巴结核误诊一例	李静 许爱国(封三)

Responsible Institution

National Health and Family Planning
Commission of the People's Republic
of China

Sponsor

Chinese Medical Association
42 Dongsi Xidajie, Beijing 100710, China

Editing

Editorial Board of Chinese Journal of
Practical Medicine
7 Jingsan Road, Zhengzhou 450003, China
Tel: 0086-371-65920096
Fax: 0086-371-65955277
Email: zgsyyk@163.com
http://www.medline.org.cn

Publishing

Chinese Medical Journals Publishing House
Co., Ltd.
42 Dongsi Xidajie, Beijing 100710, China
Tel(Fax): 0086-10-85158180
Email: office@cma.org.cn

Editor-in-Chief

Qin Xing(秦省)

Managing Director

Li Muwang(李木旺)
Tel: 0086-371-65955277

Overseas Distributor

China International Book Trading Corporation
P. O. Box 399, Beijing 100044, China
Code No. M6165

Mail-order

Editorial Board of Chinese
Journal of Practical Medicine

CSSN

ISSN 1674-4756
CN 11-5689/R

Copyright© 2017 by the Chinese Medical Association

All articles published represent the opin-
ions of the authors, do not reflect the offi-
cial policy of the Chinese Medical Associa-
tion or the Editorial Board, unless this is
clearly specified.

CONTENTS IN BRIEF

Relationship between the effect of the first-line chemotherapy

on advanced esophageal squamous cell carcinoma patients

and LDL-C level Cai Yafei, Lu Shixin, Zhang Weijie, et al(1)

Efficacy and toxicity of combined use of capecitabine and

radiotherapy on 60 elderly patients with esophageal cancer Wang Su'e(4)

Effects of gemcitabine after induction chemotherapy radiotherapy

plus capecitabine and radiotherapy combined with capecitabine

on patients with locally advanced pancreatic cancer Lei Ting(7)

Effects of tirofiban on TIMI blood flow and electrocardiogram

in patients with ST segment elevation myocardial infarction

complicated with arrhythmia underwent emergency

percutaneous coronary intervention Li Wei, Hu Hongchao(10)

Diagnostic value of corticotropin-releasing hormone binding protein

in hepatocellular carcinoma

..... Huang Yubo, Jiang Zhenhua, Ma Manru, et al(13)

Efficacy of 48-weeks of tenofovir disoproxil fumarate on initial

treatment and nucleoside analogues-experienced resistant

CHB patients Li Guotao, Zang Ke(16)

Effect of Shuxuening combined with creatine phosphate sodium on

acute carbon monoxide poisoning and its effect on ischemia

modified albumin Zhang Junhao(20)

Clinical effect of aspirin combined with clopidogrel on transient

ischemic attack and it's effect on serum CRP and the degree

of nerve function defect Ding Yanbo(23)

Analysis of risk factors of neurological deterioration in patients

with ischemic stroke Xu Hongqiang, Wang Yanling(27)

Effect of paroxetine combined with olanzapine on first-episode

senile depression and its cognitive function Xie Yongjun(29)

Clinical analysis of 14 patients with acute cerebrovascular disease

induced myoclonus Hu Xiaoying, Ma Longji(33)

疗的肺外结核,早期、足量、联合、全程、规律用药也是肺外结核治疗成功的关键^[3]。

临床上一些不常见疾病与淋巴结结核的鉴别也应引起临床医生的重视。PET-CT 在鉴别淋巴结结核与恶性肿瘤疾病(例如淋巴瘤)方面具有一定的提示作用^[4],但最终诊断还是要依靠于病理或病原学结果,有研究对 PET-CT 将活动性结核误诊为恶性肿瘤进行分析,考虑与结核杆菌的耐药性相关^[5]。如本例 PET-CT 提示淋巴瘤,而病理回示淋巴结结核,所以肺外结核的诊断应慎之又慎,而诊断性治疗的标准应当放宽;也有报道淋巴结球孢子菌病与淋巴结结核的鉴别也应予以重视^[6];另外临床上一些实验室检查指标血沉、CRP、T-SPOT、ADA 都对提示结核用有一定的作用^[7],但肺外结核的早期诊断还是要依赖于临床医生缜密的诊断思维、积极送检组织病理及病原学检查、必要时及时行诊断性抗结核治疗。

参考文献

[1] 刘卫华,曹峰,刘文,等. 重症肺外结核 50 例临床分析[J]. 临床肺科杂志, 2015;1528-1530, 1535. DOI: 10.3969/j. issn. 1009-6663. 2015. 08. 055.

[2] Tanyi TJ, Atashili J. Delayed diagnosis of lymph node tuberculosis: time-honored importance of a thorough clinical examination, Cameroon[J]. Pan Afr Med J, 2015, 21: 38. DOI: 10.11604/pamj. 2015. 21. 38. 6595.

[3] Jawahar MS, Rajaram K, Sivasubramanian S, et al. Treatment of lymph node tuberculosis-a randomized clinical trial of two 6-month regimens[J]. Trop Med Int Health, 2005,10(11):1090-1098. DOI: 10.1111/j. 1365-3156. 2005. 01493. x.

[4] Lin PL, Maiello P, Gideon HP, et al. PET CT Identifies Reactivation Risk in Cynomolgus Macaques with Latent M [J]. Tuberculosis, 2016,12(7):e1005739. DOI: 10.1371/journal. ppat. 1005739.

[5] 王欣璐,尹吉林,张金赫,等. 60 例活动性结核正电子发射断层摄影-CT 误诊为恶性肿瘤的分析[J]. 中华放射学杂志,2013,47(1): 34-38. DOI: 10.3760/cma. j. issn. 1005-1201. 2013. 01. 009.

[6] 杨丹,姬海玉,林明贵. 淋巴结球孢子菌病误诊为淋巴结结核一例[J]. 中国防痨杂志, 2016, 38(3):235-237. DOI: 10.3969/j. issn. 1000-6621. 2016. 03. 018.

[7] 周伟东. 颈部淋巴结结核的诊断与治疗进展[J]. 中国医药, 2015, 10(6): 914-917. DOI: 10.3760/cma. j. issn. 1673-4777. 2015. 06. 044.

(收稿日期:2016-12-03)

(本文编辑:马艳丽)

(以下图 1~图 4 原文见本期第 39 页“接尘工人和尘肺患者诱导痰细胞内 mRNA 表达量测定”)

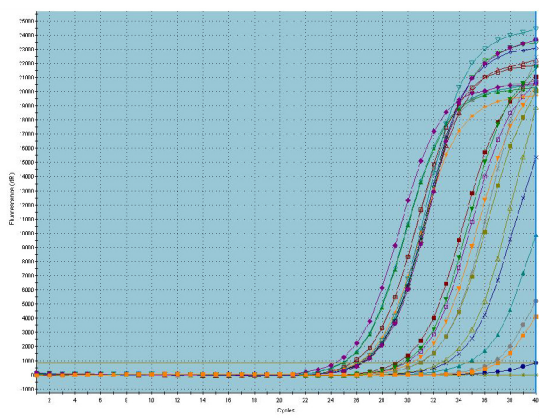


图 1 接尘工人 TGF-1 扩增曲线图

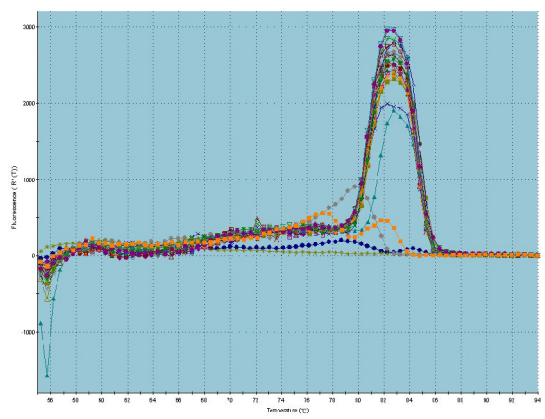


图 2 接尘工人 TGF-1 溶解曲线图

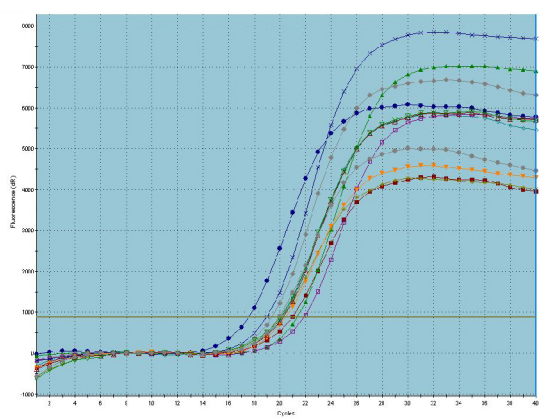


图 3 接尘工人 GAPDH 扩增曲线图

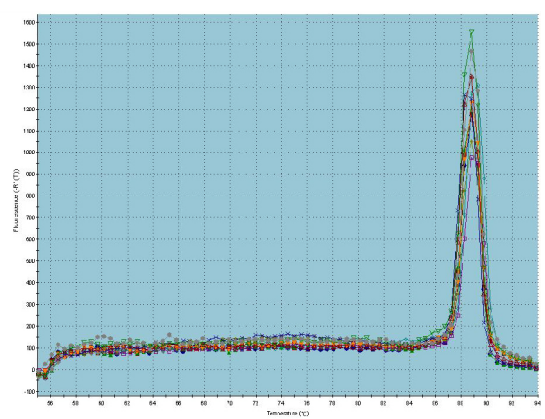


图 4 接尘工人 GAPDH 溶解曲线图